

FORFATTERE

Kåre Hatleberg, spesialtannlege. Bivirkningsgruppen for odontologiske biomaterialer, NORCE, Bergen

Johanna Svahn, spesialtannlege. Bivirkningsgruppen for odontologiske biomaterialer, NORCE, Bergen

Birgitte Fos Lundekvam, spesialist i allmenntmedisin. Bivirkningsgruppen for odontologiske biomaterialer, NORCE, Bergen

Trine Lise Lundekvam Berge, spesialtannlege, forsker II, ph.d. Bivirkningsgruppen for odontologiske biomaterialer, NORCE, Bergen

Kjersti Gjerde, overtannlege, ph.d.-stipendiat. Senter for søvnmedisin, Haukeland universitetssjukehus / Institutt for klinisk odontologi, Universitetet i Bergen

Hilde Molvig Kopperud, laboratorieleder, dr. scient. NIOM – Nordisk Institutt for Odontologiske Materialer, Oslo

Hilde Kristin Vindenes, spesialist i hud- og veneriske sykdommer, overlege, ph.d.-stipendiat. Yrkesmedisinsk avdeling, Haukeland universitetssjukehus / Klinisk institutt 2, Universitetet i Bergen

Lars Björkman, tannlege, med.dr., professor II. Leder for Bivirkningsgruppen for odontologiske biomaterialer, NORCE, Bergen / Institutt for klinisk odontologi, Universitetet i Bergen

Korresponderende forfatter: Lars Björkman,
e-post: Lars.Bjorkman@norceresearch.no

Akseptert for publisering 08.02.2021

Artikkelen har gjennomgått ekstern faglig vurdering.

Hatleberg K, Svahn J, Lundekvam BF, Lundekvam Berge TL, Gjerde K, Kopperud HM, Vindenes H, Björkman L. Allergisk reaksjon i forbindelse med bruk av søvnapnéskinne. *Nor Tannlegeforen Tid.* 2021; 131: 276–9

MeSH søkeord på norsk: Odontologiske materialer; Allergi; Kasu rapporter; Akrylplast

Kasusrapport:

Allergisk reaksjon i forbindelse med bruk av søvnapnéskinne

Kåre Hatleberg, Johanna Svahn, Birgitte Fos Lundekvam, Trine Lise Lundekvam Berge, Kjersti Gjerde, Hilde Molvig Kopperud, Hilde Kristin Vindenes og Lars Björkman

Langvarig behandling med søvnapnéskinner er godt undersøkt i vitenskapelige studier. De viser god effekt mot snoring og puste-stopp, og det har fremkommet få bivirkninger (1). CPAP (Continuous Positive Airway Pressure) er regnet som «gullstandarden» i behandling av obstruktiv søvnapné, men på grunn av dårligere compliance med CPAP er en individuelt tilpasset og justerbar skinne (MAD; mandibular advancement device) et godt egnet behandlingsalternativ til CPAP. Søvnnapnéskinne viser seg å være effektiv i å redusere alvorlighetsgraden av obstruktiv søvnapné (OSA) og også i å minske de negative helsekonsekvensene av OSA (2).

De to mest brukte søvnapnéskinnene i Norge i dag er Narval CC™ fra ResMed (ResMed SAS, Saint-Priest, Frankrike; <https://www.resmed.com/nb-no/consumer/products/dental-series/dental.html>) og SomnoDent fra SomnoMed (SomnoMed AG, Zug, Sveits; <https://somnomed.com/nb/>). Narval CC™ består hovedsakelig av nylon, og SomnoDent-skinnen er hovedsakelig fremstilt av metylmetakrylat (3, 4).

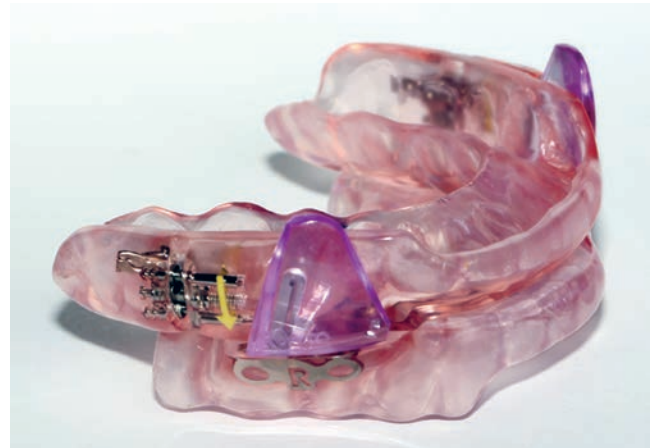
Kasus

En kvinne i 60-årene ble henvist til Bivirkningsgruppen for odontologiske biomaterialer for utredning av en mulig allergisk reaksjon i munnhulen i forbindelse med bruk av en søvnapnéskinne. Pasienten hadde lavt stoffskifte og var medisinerert med Levaxin. Hun hadde tidligere fått påvist allergi mot nikkel og legemiddelet trimetoprim-sulfa. Hun hadde i tillegg glutenallergi og laktoseintoleranse.

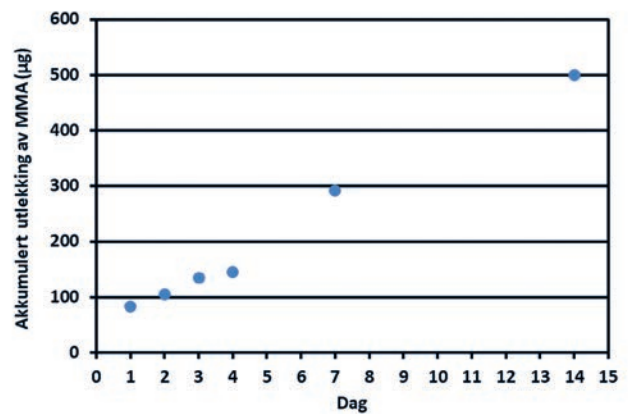
Pasienten var plaget av tretthet og var blitt henvist av fastlegen til Senter for søvnmedisin ved Haukeland universitetssjukehus. Der ble det konstatert patologiske pustestopp under søvn tilsvarende diagnosen obstruktiv søvnapné (OSA). Hun fikk derfor tilpasset en apnéskinne (SomnoDent Fusion Flex fra SomnoMed; figur 1) etter de gjeldende kliniske rutiner ved Senter for søvnmedisin.

Etter å ha brukt skinnen i en uke, fikk pasienten symptomer fra munnhulen. Det oppstod sår på tungen, sår på tannkjøttet og svie i munnen. Plagene tiltok, og som en følge av dette, sluttet hun å bruke skinnen. Først etter sju dager følte hun seg bra igjen. På dette tidspunktet trodde pasienten at symptomene fra munnen hadde sin årsak i noe hun hadde spist. Hun tok derfor skinnen i bruk igjen, men etter to dager fikk hun en kraftig reaksjon intraoralt. I tillegg til de symptomene som er beskrevet ovenfor, opplevde hun denne gangen at tungen hovnet kraftig opp. Ettersom søvnsenteret ved Haukeland universitetssjukehus var stengt for sommeren, oppsøkte pasienten lege på Volvat Medisinske Senter for akutt hjelp. Legen konstaterte flere røde, sårlignende forandringer i munnslimhinnen, men registrerte ingen slike forandringer i svelget. Pasienten hadde heller ikke pustevansker. Legen beskrev symptomene som en mulig allergisk reaksjon og anbefalte pasienten antihistamin (Zyrtec). Etter denne hendelsen sluttet pasienten å bruke apnéskinnen, og hun har siden ikke hatt symptomer fra munnen.

Da Bivirkningsgruppen undersøkte pasienten, var det gått ca. to måneder siden hun hadde benyttet skinnen, og munnslimhinnen fremstod som normal, godt fuktet og uten patologiske forandringer. Som en del av utredningen ble pasientens apnéskinne sendt til NIOM (Nordisk Institutt for Odontologiske Materialer) for å få dekkert og karakterisert eventuelle utlekkingsstoffer. Skinnen ble plassert i vann ved 37 °C med lett risting i 14 dager, og vannet ble skiftet



Figur 1. Eksempel på SomnoDent Fusion Flex apnéskinne fra SomnoMed. Foto: Bivirkningsgruppen for odontologiske biomaterialer.



Figur 2. Akkumulert utlekking til vann av MMA fra snorkeskinne. Etter 14 dager ble den samlede utlekkingen målt til 500 µg MMA.

hver dag. Prøver ble tatt ut og analysert etter dag 1, 2, 3, 4, 7 og 14. Analysene viste en kontinuerlig utlekking av metylmetakrylat (MMA) som over 14 dager ble beregnet til et gjennomsnitt på 36 µg per døgn (figur 2).

På bakgrunn av resultatet fra analysen ble pasienten henvist videre til Yrkesmedisinsk avdeling ved Haukeland universitetssjukehus for allergiutredning. Det ble utført epikutantest (lappetest) som benyttes for å påvise forsinkede (type IV) reaksjoner. Hun ble testet med utvidet Europeisk Baseline serie samt Dental Screening serie (Chemotechnique Diagnostics AB, Vellinge, Sverige). Testene ble anlagt på pasientens rygg under okklusjon (tildekking) i 48 timer

(IQ Ultra Chambers, Chemotechnique Diagnostics) og avlest dag 3 og dag 7.

Lappetesten viste en kraftig reaksjon (3+) på MMA ved avlesning dag 3, og 2+ reaksjon ved avlesning dag 7. MMA er identisk med stoffet som lekket fra apnéskinnen. Pasienten hadde også tydelige reaksjoner (2+) på etylenglykol dimetakrylat (EGDMA) og 2-hydroksyetylmetakrylat (HEMA) dag 3 og dag 7. Hun hadde også en klar reaksjon på nikkel (1+ dag 3, 2+ dag 7).

På bakgrunn av denne utredningen ble det anbefalt å fremstille en nylonbasert apnéskinne (f.eks. Narval CC) til pasienten.

Diskusjon

Den opprinnelige apnéskinnen var fremstilt i kald-polymerisert akryl (Orthocryl, Dentaaurum GmbH), i kombinasjon med materialet SMH B-Flex, som angivelig skal være skånsomt mot tenner og munnhule og gi pasienten bedre komfort (5). Kilden for utlekket MMA kan være både akryldelen og SMH B-Flex delen, som begge inneholder MMA (3, 4). Utlekk av restmonomerer fra kald-polymerisert akryl er betydelig høyere enn fra varm-polymerisert akryl, og risiko for bivirkninger er også større ved bruk av kald-polymerisert akryl enn varm-polymerisert akryl (6). Orthocryl er mye brukt i forbindelse med kjeveortopedisk behandling, men erfaringen med SMH B-Flex er mer begrenset. SomnoMed skriver om sine produkter at de skal oppfylle kravene i produktstandarden for protesebasismaterialer (ISO 20795 Dentistry – Base polymers), og at andelen restmonomer er mindre enn 2 %. Dette vil likevel ikke utelukke allergiske reaksjoner. Andelen rest-MMA i materialet SMH B-Flex er ikke kjent. I tillegg er det sannsynlig at variasjon ved produksjonen kan ha betydning for utlekking av restmonomerer. Kravene i produktstandarder er satt primært med hensyn til tekniske faktorer og ikke biokompatibilitet. Krav til biokompatibilitet er beskrevet i andre standarder (f.eks. ISO 10993–10, der tester for irritasjon og sensibilisering via hud er beskrevet).

Ut fra et bivirkningssynspunkt er nye typer behandlinger og nye typer materialer av spesiell interesse. Det er viktig at alle uønskede reaksjoner som opptrer i forbindelse med bruk av odontologiske biomaterialer blir rapportert til Bivirkningsgruppen. Fordi det i dette tilfellet var mistanke om at reaksjonene skyldes et konkret produkt, ble hendelsen i tillegg rapportert til produsentens representant i Norge.

Odontologiske biomaterialer er klassifisert som medisinsk utstyr. I henhold til gjeldende regler skal hendelser som har ført til eller kunne ha ført til død, eller alvorlig forverring av en pasients, brukers eller annen persons helsetilstand og som har eller kan ha sammenheng med bruk av medisinsk utstyr meldes til Statens legemiddelverk. Pasienten i dette kaset opplevde at tungen hovnet

opp da hun brukte snorkeskinnen, og at reaksjonen forsvant da hun fjernet skinnen. Selv om reaksjonen ikke var livstruende eller førte til alvorlig forverring av pasientens helse, ble reaksjonen i tillegg rapportert til Legemiddelverket.

Ifølge bruksanvisningen for Orthocryl bør produkter fremstilt i dette materialet oppbevares i vann i tre dager etter polymerisering for å redusere pasientens eksponering for utlekkstoffer som f.eks. monomerer. I tillegg anbefales det at produktet oppbevares i vann når det ikke er i bruk. Dette kan sannsynligvis minske risiko for allergiske reaksjoner. I bruksanvisningen fra SomnoMed angis ikke allergi for metylmetakrylat som kontraindikasjon (5), men allergi mot substanser som lekker ut fra tannmaterialer bør vurderes som kontraindikasjon.

Pasienten fikk påvist allergi mot flere akrylater som kan inngå i dentale biomaterialer. Grunnen til dette kan være kryssreaksjon med stoffer som likner MMA (7). Pasienten hadde sannsynligvis blitt sensibilisert mot MMA, men reagerte i testen også på andre liknende metakrylater. Som en følge av dette bør hun unngå fremtidig tannbehandling med polymerbaserte materialer som inneholder MMA, EGDMA og HEMA (bl.a. protesematerialer, kompositter og resinsementer). Lysherdende, resin og resinmodifiserte glassionomerasementer inneholder HEMA, og kan følgelig heller ikke benyttes. Et alternativt restaureringsmateriale for denne pasienten kan være kjemisk herdende glassionomerasementer uten resinmodifisering. Disse skal ikke inneholde HEMA.

Konklusjon

Kasuset beskriver en pasient som fikk alvorlige plager i munnhulen ved bruk av en søvnapnéskinne. Analyser av skinnen viste jevn lekkasje av metylmetakrylat. Videre viste en allergitest av pasienten kraftig reaksjon på metylmetakrylat, samt reaksjon på to andre metakrylater og nikkel.

Behandling med søvnapnéskinner fremstilt av kald-polymerisert akryl medfører risiko for materialrelaterte reaksjoner. Bivirkninger i forbindelse med bruk av nye typer materialer der erfaringen av materialet er begrenset, som f.eks. SMH B-Flex, bør dokumenteres og rapporteres. Rapportering kan gi økt bevissthet og muliggjøre minimering av risiko.

Takk

Takk til pasienten som har gitt skriftlig samtykke til publikasjon av denne kasuistikken.

Interessekonflikter

Det er ingen interessekonflikter knyttet til manuskriptet.

REFERANSER

1. Uniken Venema JAM, Doff MHJ, Joffe-Sokolova D, Wijkstra PJ, van der Hoeven JH, Stegenga B, et al. Long-term obstructive sleep apnea therapy: a 10-year follow-up of mandibular advancement device and continuous positive airway pressure. *J Clin Sleep Med.* 2020; 16: 353–9.
2. Dieltjens M, Vanderveken O. Oral appliances in obstructive sleep apnea. *Healthcare (Basel).* 2019; 7: 141.
3. SomnoMed Nordic AB. Säkerhetsdatablad: SMH BFLEX. Stockholm: SomnoMed Nordic AB; 2011.
4. Dentaurum GmbH & Co. KG. Safety Data Sheet: Orthocryl-liquid. Ispringen: Dentaurum GmbH & Co. KG; 2014
5. SomnoMed Nordic AB. SomnoMed produktinformasjon: SomnoMed; 2020 [cited 2020 02.06]. Available from: <https://somnomed.com/nb/tannleger/somnomed-produktinformasjon/>.
6. Rose EC, Bumann J, Jonas IE, Kappert HF. Contribution to the biological assessment of orthodontic acrylic materials. Measurement of their residual monomer output and cytotoxicity. *J Orofac Orthop.* 2000; 61: 246–57.
7. Kanerva L. Cross-reactions of multifunctional methacrylates and acrylates. *Acta Odontol Scand.* 2001; 59: 320–9.

ENGLISH SUMMARY

Hatleberg K, Svahn J, Lundekvam BF, Lundekvam Berge TL, Gjerde K, Kopperud HM, Vindenes H, Björkman L.

Allergic reaction after treatment with a mandibular advancement device

Nor Tannlegeforen Tid. 2021; 131: 276–9

Mandibular advancement devices (MADs) are used in the treatment of obstructive sleep apnea. A patient (woman in the 60-ies) was treated with a MAD (SomnoDent Fusion Flex; SomnoMed AG). She experienced reactions in form a burning sensation in the mouth, ulcers on the tongue and gingiva, and swelling of the tongue. The patient was examined by a physician who prescribed oral antihistamine (Zyrtec; cetirizine) and recommended the patient not to use the device. The symptoms disappeared after the use was terminated. Allergy test (patch test) with Dental Screening Series showed a strong positive reaction to methyl meth-

acrylate, and clear reactions to ethylene glycol dimethacrylate (EGDMA) and 2-hydroxyethyl methacrylate (HEMA). A continuous release of methyl methacrylate from the MAD was detected after immersion in water. Methyl methacrylate is one of the main constituents of the SomnoDent device. The reaction was reported to the manufacturer of the device and to the Dental Biomaterials Adverse Reaction Unit. Even though the reaction was not life threatening or led to a serious deterioration in state of health, the reaction was reported to the National Competent Authority (the Norwegian Medicines Agency).



Dentalstøp

Import

Kvalitet til lavpris

@ import@dentalstoep.no

☎ 55 59 81 70

🌐 dentalstoep-import.no

- Vi framstiller og trimmer alle modeller i Norge
- Ansvar for det tann-tekniske produktet ligger hos oss
- All kontakt foregår på norsk, med oss i Norge
- 5 års garanti på fast protetik, og 3 år på avtagbar
- Vi henter og sender arbeid daglig med Postnord, til hele landet. For å bestille opphenting, ring oss på 55 59 81 70, så ordner vi resten for dere

Vi tar også imot digitale avtrykk fra alle kjente system