

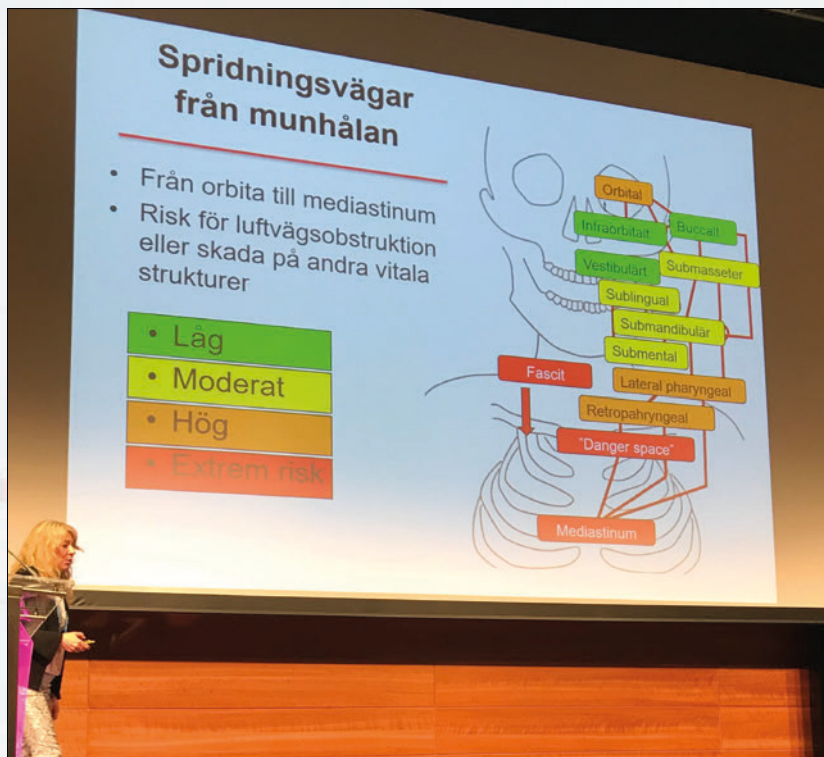
# Akutte alvorlige orale infeksjoner

**D**et er syv alvorlige infeksjonstilstander med oralt opphav som tannlegen ikke må overse, sa professor Bodil Lund, Universitetet i Bergen. Disse er munnbundflegmone, Ludvigs angina, nekrotiserende fasciit, mediastenitt, cerebral og orbital spredning og sepsis.

I presentasjonen ble det gitt en systematisk oversikt over spredningsveier for infeksjoner med oralt opphav. Ved mistanke om slike infeksjoner må pasientens almenntilstand vurderes (vær obs ved høy pustefrekvens, pustebevisvær, høy puls og lavt blodtrykk), anamnese, ekstraorale og intraorale

tegn. Kraftig hevelse som inntreer raskt, og rødflammet hud er ekstraorale tegn. Intraoralt må vi se etter devierende og ødematøs uvula, devierende ganebue og hard hevelse i munngulvet. Henvisning til sykehus er god terapi.

*Tekst og foto: Jon E. Dahl*



*Professor Bodil Lund forklarer spredning av orale infeksjoner.*



*Professor Bodil Lund, Universitetet i Bergen.*