

Svein Steinsvoll og Bente Brokstad Herlofson

Orale manifestasjoner ved HIV-infeksjon

I denne artikkelen omtales noen hyppig forekommende orale manifestasjoner som er assosiert med HIV-infeksjon. Oral candidiasis, hårete leukoplaki, nekrotisk gingivitt og periodontitt kan være første tegn på HIV-infeksjon eller tegn på sykdomsprogrediering, og nesten alle HIV-infiserte pasienter vil få orale symptomer og forandringer.

Leger og tannleger spiller en viktig rolle i tidlig diagnose av HIV-infeksjon og med hensyn til å gjenkjenne tegn på sykdomsprogrediering. Bare gjennom økt kunnskap hos leger og tannleger vil man få presise diagnoser som kan danne grunnlag for adekvat behandling.

Det er kjent at HIV-infeksjon er forbundet med høyere forekomst av spesielle former for orale sykdommer med bakteriell, fungal eller viral etiologi. Orale manifestasjoner kan være første tegn på slik infeksjon og er ofte forbundet med progrediering og forverring av sykdommen (1). De fleste HIV-infiserte pasienter får orale symptomer og forandringer på et tidspunkt under sykdommen og disse ses ofte tidlig i sykdomsforløpet (1–9). Opportunistiske infeksjoner med *Candida albicans* og herpes simplex-virus er svært vanlig. Videre er et bredt spekter med periodontale sykdommer rapportert hyppig forekommende hos HIV-infiserte pasienter (3, 8–19). Dette gjelder både vanlige former for gingivitt og periodontitt, og mindre konvensjonelle former som er mer aggressive. Aggressiv periodontitt er ofte assosiert med progrediering av HIV-infeksjonen og en forverring av pasientens immunstatus.

Nye terapiregimer ved HIV-infeksjon har resultert i høynet

livskvalitet og bedre prognose for infiserte pasienter. Likevel er det ingen kurativ behandling for HIV-infeksjon. Viruset kan etter en tid hos noen pasienter utvikle motstandsdyktighet mot behandlingen. Dette kan resultere i ytterligere svekking av immunapparatet og videre progrediering av HIV-infeksjonen. Bedre behandling gir økt levetid og antallet personer med HIV-infeksjon forventes å øke i årene som kommer. Flere av disse vil søke lege- og tannlegehjelp og derfor er det viktig at vi kan gjenkjenne de mest hyppige orale manifestasjoner ved denne sykdommen.

Målsettingen med artikkelen er å omtale de mest vanlig forekommende orale manifestasjonene ved HIV-infeksjon.

Candidiasis

Oral candidiasis er oftest forbundet med arten *Candida albicans*. En rekke faktorer predisponerer pasienter for candidiasis: alder (spedbarn/alderdom) antibiotikaterapi, immun-suppressiv medisinering, munntørrhet, anemi, metabolske forstyrrelser og primær og ervervet immunsvikt. Oral candidiasis er vanlig hos HIV-infiserte pasienter og opptrer hos opptil 70% (1–3, 6, 7). Dette er rapportert om det akutte stadiet ved HIV-infeksjon, men opptrer hyppigst ved fallende CD4-tall i senere stadium av infeksjonen.

Det kliniske bildet av oral candidiasis er variert. Den vanligste uttrykksformen er pseudomembranøs og erytematøs candidiasis (Figur 1a, b) som begge kan være indikasjon på sykdomsprogrediering og utvikling av AIDS (1–3, 6, 7). Pasientene forteller om en brennende følelse i munnen og smaksendringer. Videre ses angulær keilitis (munnviksragader med oppvekst av *C. albicans*) hyppig hos HIV-positive perso-

Forfatter

Svein Steinsvoll, privat praksis, Raufoss

Bente Brokstad Herlofson, Avdeling for oral kirurgi og oral medisin, Institutt for klinisk odontologi, Universitetet i Oslo

Artikkelen publiseres parallelt i Tidsskrift for Den norske lægeforening nr. 9, 2006

Hovedbudskap

- Symptomer på HIV-infeksjon opptrer ofte i munnhulen
- Nekrotiserende periodontitt og oral candidiasis kan være tegn på progrediering og forverring av en HIV-infeksjon
- Leger og tannleger bør kjenne til de hyppigste orale manifestasjonene av HIV-infeksjon

ner og lar seg lett diagnostisere (Figur 1c). HIV-infiserte pasienter kan også fremvise en spesiell form for gingivitt som kalles lineært gingivalt erytem (fig 1d), som er rapportert å skyldes *C albicans*-infeksjon (13–14). Denne spesielle gingivitten mistenkes også å være forløper for nekrotisk periodontitt (14) (Figur 1g, Figur 2).

Pseudomembranøs candidiasis (trøske) opptrer som hvite, kremaktige flekker som iblant konfluere til tette belegg på oral mucosa (Figur 1a). De hvitlige forandringene består av overvekst av sopp-hyfer blandet med deskvamerte epitelceller og lar seg skrape av og etterlater en rødlig, lettblødende slimhinneoverflate. Denne typen candidiasis kan opptre alle steder i munnhulen og i pharynx.

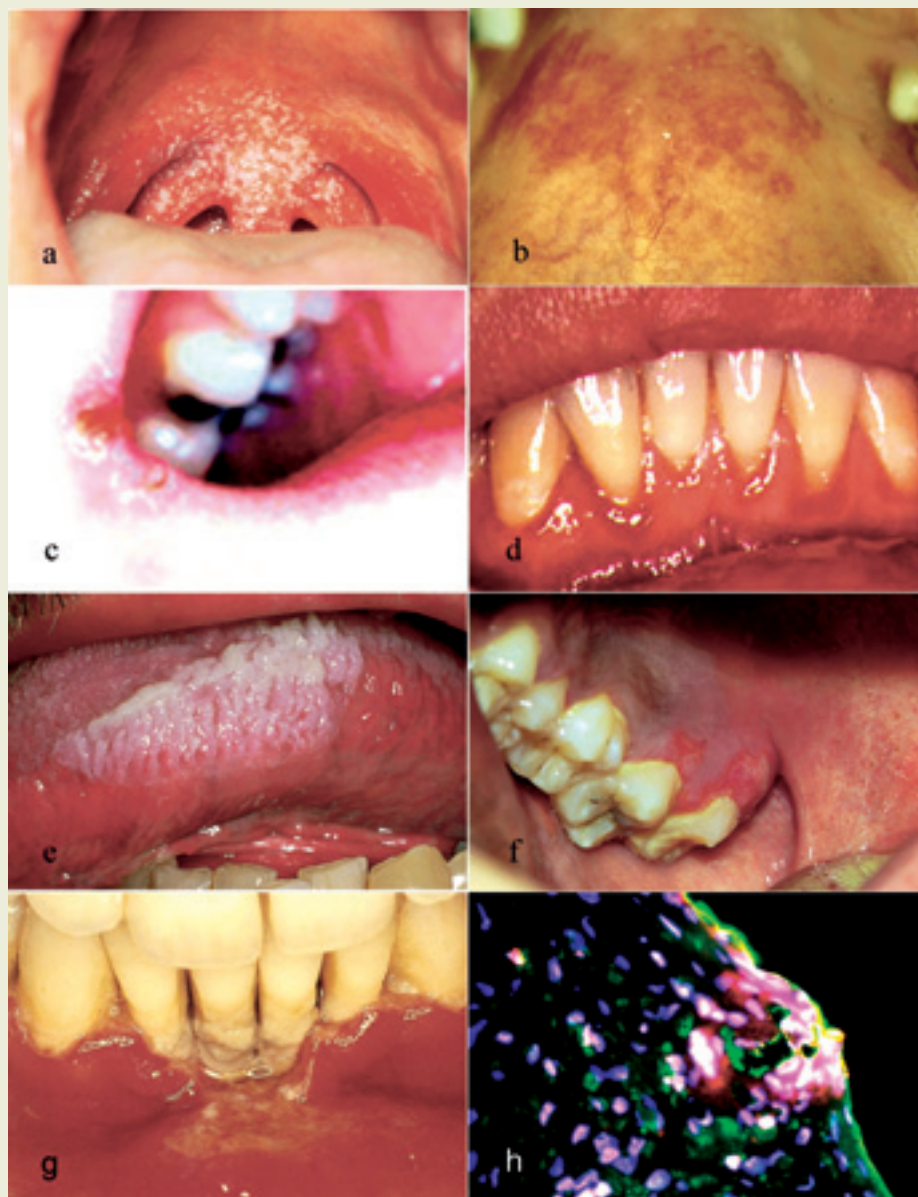Ved erytematøs candidiasis ses en uskarpt avgrenset rødlig slimhinneoverflate av forskjellig størrelse, og iblant forekommer en intens svie og brenning (Figur 1b). Oftest ses denne typen i ganen eller på tungeryggen og i kombinasjon med den pseudomembranøse typen.

Angulær keilitt opptrer som hissige, rødlige ulcerasjoner og sprekkdanning i munnviken unilateralt eller bilateralt (fig 1c).

Candidiasis diagnostiseres klinisk og ved påvisning av gjærceller og pseudo-hyfer i utstryk eller i biopsi. *C albicans* kan også dyrkes i spesifikke medium slik som Sabourauds agar eller på blodagar. Oral candidiasis kan behandles systemisk eller lokalt. Både erytematøs og pseudomembranøs oral candidiasis er ofte forbundet med fallende CD4-tall og progresjering av HIV-infeksjonen med utvikling av AIDS (1–3). HIV-pasienter har en økt ekspresjon av det antifungale proteinet kalprotektin i oralt gingivalt epitel, noe som ytterligere underbygger denne pasientgruppens predisposisjon for oral candidainfeksjon (Figur 1h) (20).

Herpes simplex

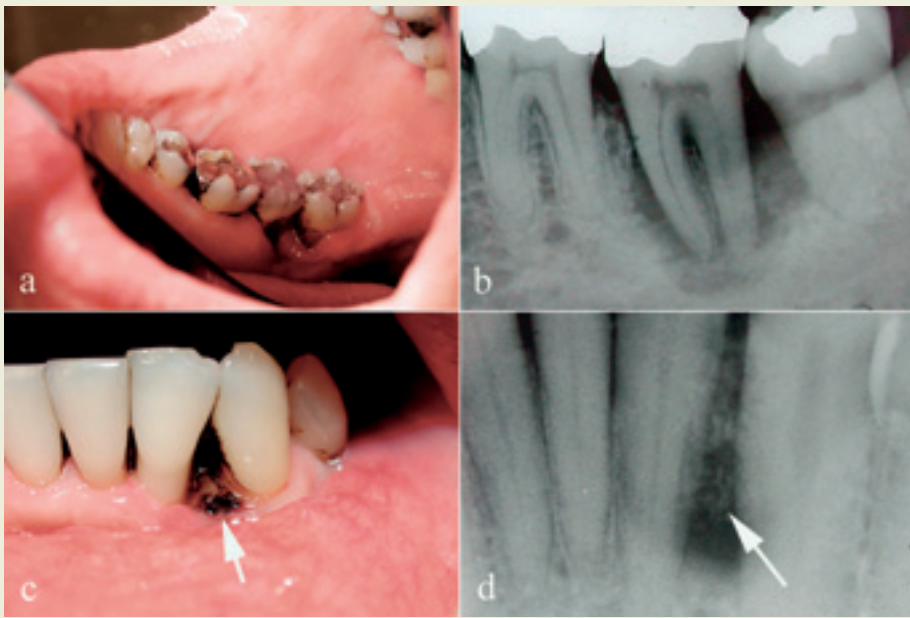
Herpes simplex-virus forårsaker både primære og sekundære residiverende infeksjoner i munnhulen (Figur 1f). Primær herpetisk gingivostomatitt opptrer hyppigst hos barn og unge voksne. Etter primærinfeksjonen blir viruset liggende latent i ganglion trigeminale. Residiverende infeksjon opptrer i alle aldersgrupper både ekstra- og intraoralt. Residiverende herpes labialis opptrer som små vesikler



Figur 1. Noen orale manifestasjoner ved HIV-infeksjon: Pseudomembranøs candidiasis (a), erytematøs candidiasis (b), angulær cheilitt (c), lineært gingivalt erytem (d), hårete leukoplaki (e), sekundær residiverende herpes simplex (f), nekrotiserende og ulcererende gingivitt (NUG) (g), og ekspresjon av det antifungale proteinet kalprotektin (grønt) i oralt gingivalt epitel og nøytrofile granulocytter (rødt). Cellekjerner er farget blått, og hvite områder (rødt, grønt og blått) indikerer kalprotektin produserende nøytrofile granulocytter (h). Figur 1h er gjengitt med tillatelse fra Myint og medarbeidere (20) og tidsskriftet AIDS.

med tyntflytende væskeinnhold og som rumperer og danner små skorper. Ved intraoral herpesinfeksjon fremkommer små smertefulle vesikler som rumperer og etterlater punktformige, fibrin-dekkede, velavgrensede nesten utstansede ulcerasjoner som kan konfluere. Sårene tilheler som oftest i løpet av 7–10 dager. Intraoral herpesinfeksjon opptrer vanligvis på keratinisert ikke-bevegelig slimhinne og oftest i den harde gane og på gingiva, men kan også opptre på tungen.

Ved hjelp av monoklonale antistoffer kan man differensiere mellom herpes simplex type 1 og type 2 på utstryk fra lesjonene. Resi-



Figur 2. Klinisk (a) og røntgenologisk (b) horisontalt festetap uten dannning av dyp beinlomme lingvalt på tann 37 hos en HIV-positiv pasient. Det kliniske (c) og røntgenologiske (d) bildet av et beinsekvester som følge av nekrotisk periodontitt hos samme pasient. Pilene peker på et beinsekvester.

diverende herpes simplex-infeksjon opptrer hyppigere og mer aggressivt hos HIV-infiserte pasienter enn hos ellers friske. Sårene kan være mer smertefulle og ha lengre tilhelingstid ved HIV-infeksjon. Det er ingen kjent sammenheng mellom herpes og progrediering av HIV-infeksjon (4) men reaktivering av herpesinfeksjoner antas å kunne forverre HIV-infeksjonen på grunn av økt virusreplikasjon, og det er derfor viktig å behandle dem.

Herpes zoster

Herpes zoster er reaktivering av varicella zoster-virus og kan blant annet ramme ansikt og munnhule. Sykdommen opptrer hyppigst hos eldre og personer som er immunsupprimerte. Etter en prodromal smertefase bryter det ut multiple små vesikler på ansiktshud, lepper og oral mucosa. Herpes zoster opptrer så godt som alltid unilateralt og er begrenset til den affiserte nervebanes utbredelse som for eksempel n. ophthalmicus, n. maxillaris og n. mandibularis fra n. trigeminus.

På huden dannes skorper, mens i munnhulen kan ulcerasjonene smelte sammen og danne større sår. Oftest rammes fast gingiva, og tannpine kan derfor være et tidlig symptom. Infeksjonens kliniske utseende og utbredelse er patognomonisk. Nevrologiske symptomer med intense smerter kan etterfølge herpes zoster og kan bestå lenge etter at infeksjonen er over (postherpetisk nevralti).

Andre virale infeksjoner

Forandringer assosiert med humant papillomvirus (HPV) opptrer ofte på hud og slimhinner hos HIV-infiserte personer. Det er ingen kjent sammenheng mellom humant papillomvirus og progrediering av HIV-infeksjon. Imidlertid har forbedret HIV-terapi (høyaktiv antiretroviral terapi; HAART) økt forekomsten av HPV-infeksjon i munnhulen hos HIV-infiserte personer.

Cytomegalovirusinfeksjon i munnslimhinnen er rapportert (5). Sårene kan opptre overalt i munnhulen og blir lett forvekslet med after og nekrotisk periodontitt. Cytomegalovirusår fremstår som nekrotiske med en hvit halo. Utstansede intraorale ulcerasjoner som tilheler dårlig, kan være tegn på disseminert cytomegalovirusinfeksjon hos HIV-infiserte personer, og disse bør derfor utredes for dette.

Håret leukoplaki fremstår som hvite, korrugerte, ikke-avskrapbare forandringer fremkalt på tungens lateralrender, men kan forekomme i kinnslimhinne og i den bløte gane (Figur 1e). Benevnelsen håret leukoplaki kommer av at man i slimhinnensnitt fra korrugerte tungeforandringer så epitelstrukturer i tverrsnitt som hårlignende projeksjoner. Ulykkeligvis benyttes benevnelsen leukoplaki, som egentlig bør reserveres for en hvit prekankrøs forandring. Håret leukoplaki har intet kjent prekankrøst potensial. For-

andringen opptrer hos 20% av pasienter med asymptomatisk HIV-infeksjon, og forekomsten øker med fallende CD4-tall (6). Håret leukoplaki er en indikasjon på HIV-infeksjon eller annen bakenforliggende immunsvikt, som for eksempel ved immunsuppressiv medikamentell behandling etter transplantasjoner. Håret leukoplaki er korrelert med raskere progrediering av HIV-infeksjonen og ofte med utvikling av AIDS (7). Forandringen er forbundet med reaktivering av latent Epstein-Barr-virus, som kan påvises i lesjonene. Lesjonene opptrer hyppigst unilateralt eller bilateralt på tungens og kan spre seg slik at hele tungeryggen dekkes. Håret leukoplaki er ofte candidainfisert, men gir vanligvis ingen symptomer og krever ingen behandling. Antiviral og antimykotisk behandling kan redusere forandringene. Tilfeller av full remisjon av håret leukoplaki er rapportert. En definitiv diagnose av håret leukoplaki krever påvisning av Epstein-Barr-virus og bør alltid følges opp med tanke på bakenforliggende HIV-infeksjon.

Bakterielle infeksjoner

HIV-infeksjon er forbundet med høyere forekomst av spesielle former for gingivale og periodontale sykdommer som sjelden opptrer hos systemisk friske personer, slik som lineært gingivalt erytem, nekrotiserende ulcerøs gingivitt og periodontitt (8–12). Nekrotiserende periodontale sykdommer (Figur 2) er funnet å være assosiert med graden av pasientens immunsvikt. Prevalensen blant asymptomatiske HIV-positive pasienter er lav (< 0,5%), men kan stige opp mot 10% med progrediering av HIV-infeksjonen (13–15).

Flere studier har vist at HIV-positive pasienter har økt mottakelighet for kroniske gingivale og periodontale sykdommer sammenliknet med HIV-negative personer (8). Prevalensen av periodontalt festetap (tap av tannens støttevev), lommedanning, blødning og suppurasjon

er høyere hos HIV-positive pasienter sammenliknet med HIV-negative personer (11,12,16,17). Progredieringen av preeksisterende periodontitt er funnet å være signifikant raskere hos HIV-positive pasienter (18). Periodontalt festetap er også mer markert og avansert i de senere stadier av HIV-infeksjonen (12–19). Lavt antall CD4-positive T-lymfocytter i perifert blod har også vist seg å være signifikant assosiert med periodontalt festetap og dets utstrekning og alvorlighetsgrad (11, 12, 17).

Neoplasmer

Kaposi sarkom er en malign tumorform utgående fra karstrukturer og som intraoralt kan opptre primært eller som metastaser (21). Kaposi sarkom, som oftest opptre hos menn, fremstår som røde, blå eller purpurfargede flekker eller tumorer. De kan være flate eller hevet, opptre enkeltvis eller flere sammen. De sees oftest i den hårde gane, men kan opptre alle steder i munnhulen. Humant herpesvirus 8 er satt i sammenheng med Kaposi sarkom. Tumor må skilles fra hematomer, hemangiomer, pyogent granulom og pigmentforandringer i slimhinnen. Diagnosen gjøres histologisk.

Diffuse, udifferensierte non-Hodgkins lymfomer er maligne tilstander som ofte er assosiert med HIV-infeksjon. Lymfomene kan opptre alle steder i munnhulen og involvere både mucosa og underliggende beinvev (22). Lesjonene kan fremstå som faste, smertefrie hevelser som kan være rødlige og ulcererte. Diagnose gjøres histologisk.

Xerostomi

HIV-assosiert spyttkjertelsykdom er beskrevet hos HIV-infiserte pasienter og er karakterisert ved hevelse i spyttkjertler, spesielt glandula parotis, og/eller munntørret. Utvikling av lymfoepitelliale cyster i spyttkjertler bør differensieres fra solide tumorer. I tillegg tar ofte HIV-infiserte pasienter medisiner som kan påvirke spyttsekresjonen. Hyposalivasjon i seg selv øker risikoen for orale sykdommer som for eksempel candidiasis og karies. Salivastimulerende midler som sukkerfri tyggegummi og smørende midler kan hjelpe i slike situasjoner; det samme kan bruk av fluorider i tannkrem og skyllevæske.

Idiopatisk trombocytopeni

HIV-assosiert trombocytopeni er beskrevet i flere rapporter (3, 23). Orale forandringer kan være den første manifestasjonen på denne tilstanden. Petekkier, ekkymoser og hematomer kan opptre på alle orale slimhinner.

Diskusjon

Oral candidiasis er en vanlig forekommende infeksjon hos HIV-positive pasienter. Prevalensen øker med fallende antall CD4-positive T-lymfocytter, og er hyppigst i senere stadier av HIV-infeksjonen. *C. albicans* som er den vanligste etiologiske agens for oral candidiasis, har vært foreslått som mulig årsak til lineært gingivalt erytem og nekrotisk periodontitt hos HIV-positive (13, 14).

Vi har i våre studier funnet at HIV-positive pasienter med kronisk marginal periodontitt har et inflammatorisk celleinfiltrat i inflammet gingiva som ikke bare er fokusert mot periodontallommens bunn, men også mot oralt epitel (20, 24, 25). Det var også en signi-

fikant økning i antall makrofager, mastceller, nøytrofile granulocytter og plasmaceller hos HIV-positive med periodontitt sammenliknet med HIV-negative pasienter (20, 24, 25). Den store økningen i antall leukocytter og den uvanlige lokaliseringen var uavhengig av stadium i HIV-infeksjonen. Det er mulig at en slik utbredelse av celleinfiltratet kan predisponere for nekrotisk periodontitt hos denne pasientgruppen. Vi har funnet en økt ekspresjon av et antifungalt protein (kalprotektin) i oralt epitel hos HIV-positive med periodontitt (Figur 1h). Dette kan tyde på en mulig infeksjon av gingiva og en brist i epitelbarrieren. En massiv frigjøring av potente vevsdestruktive mediatorer kan forårsake det horisontale festetapet som ofte ses hos HIV-positive pasienter (Figur 2) (24, 25). Det siste kan tenkes skje ved bortfall av funksjonelle CD4-positive T-lymfocytter, som er viktige regulatorceller i immunforsvaret, og kan forklare den observerte korrelasjonen mellom lavt antall CD4-positive T-lymfocytter og nekrotisk periodontitt hos denne pasientgruppen.

Det er viktig at både leger og tannleger kjenner til de mest vanlige orale manifestasjoner ved HIV-infeksjon, da dette er avgjørende for å kunne stille tidlig diagnose av en HIV-infeksjon og for å fange opp progrediering og forverring av sykdommen. Dette er grunnlaget for å kunne gi HIV-infiserte pasienter riktig og adekvat behandling samtidig som det kan være med på å opprettholde eller bedre deres livskvalitet.

English summary

Steinsvoll S, Herlofson BB.

Oral lesions in HIV infection.

Nor Tannlegeforen Tid 2006; 116: 344–8.

In this review article, oral lesions in relation to HIV infection are presented and discussed. Lesions such as oral candidiasis, hairy leukoplakia and necrotising gingivitis or periodontitis may be the first sign of an HIV infection or of its progression. Almost all HIV-infected patients will contract oral diseases. Dentists and physicians play an essential role in early recognition of signs and symptoms of HIV disease or of its progression. Only through such recognition can appropriate definitive diagnostic testing be conducted and appropriate therapeutic intervention for the condition be considered. It is pivotal that both dentists and physicians are familiar with the most frequently occurring oral symptoms of HIV infection.

Litteratur

1. Scully C, Laskaris G, Pindborg JJ et al. Oral manifestations of HIV infection and their management (I). More common lesions. *Oral Surg Oral Med Oral Pathol* 1991; 71: 158–66.
2. Schiodt M, Pindborg JJ. AIDS and the oral cavity. Epidemiology and clinical oral manifestations of human immunodeficiency virus infection: a review. *Int J Oral Max Surg* 1987; 16: 1–14.
3. Steinsvoll S, Aass AM. En pasient med periodontitt, oral candidiasis og uoppdaget HIV-infeksjon. *Tidsskr Nor Lægeforen* 2002; 122: 702–3.
4. Quinnan GV jr., Masur H, Rook AH et al. Herpes virus infections in the acquired immunodeficiency syndrome. *JAMA* 1984, 252: 72–7.
5. Jones AC, Freedman PD, Phelan JA, et al. Cytomegalovirus infections of the oral cavity: a report of six cases and review of the literature. *Oral Surg Oral Med Oral Pathol* 1993; 75: 76–85.
6. Feigal DW, Katz MH, Greenspan D et al. The prevalence of oral lesions in HIV infected homosexual and bisexual men: three San Francisco epidemiological cohorts. *AIDS* 1991; 5: 519–25.

7. Greenspan D, Greenspan JS, Hearst NG et al. Relation of hairy leukoplakia to infection with human immunodeficiency virus and the risk of developing AIDS. *J Infect Dis* 1987; 155: 475–81.
8. Winkler JR, Robertson PB. Periodontal disease associated with HIV-infection. *Oral Surg Oral Med Oral Pathol* 1992; 73: 145–50.
9. Holmstrup P. Periodontal diseases in HIV-infected patients. *J Clin Periodontol* 1994; 21: 270–80.
10. Robinson PG. Which periodontal changes are associated with HIV infection? *J Clin Periodontol* 1998; 25: 278–85.
11. Narani N, Epstein JB. Classifications of oral lesions in HIV infection. *J Clin Periodontol* 2001; 28: 137–45.
12. Masouredis CM, Katz MH, Greenspan D et al. Prevalence of HIV-associated periodontitis and gingivitis in HIV-infected patients attending an AIDS clinic. *J AIDS* 1992; 5: 479–83.
13. Lamster IB GJ, Bucklan RS, Mitchell-Lewis D et al. Epidemiology and diagnosis of HIV-associated periodontal diseases. *Oral Dis* 1997; 3: 141–8.
14. Lamster IB, Grbic JT, Mitchell-Lewis D et al. New concepts regarding the pathogenesis of periodontal disease in HIV infection. *Ann Periodontol* 1998; 3: 62–75.
15. Smith GL, Cross DL, Wray D. Comparison of periodontal disease in HIV seropositive subjects and controls (I). Clinical features. *J Clin Periodontol* 1995; 22: 558–68.
16. Robinson PG, Sheiham A., Challacombe SJ et al. The periodontal health of homosexual men with HIV infection: a controlled study. *Oral Diseases* 1996; 2: 45–52.
17. Yeung SC, Stewart GJ, Cooper DA et al. Progression of periodontal disease in HIV seropositive patients. *J Periodontol* 1993; 64: 651–7.
18. Barr C, Lopez MR, Rua-Dobles A. Periodontal changes by HIV serostatus in a cohort of homosexual and bisexual men. *J Clin Periodontol* 1992; 19: 794–801.
19. Tomar SL, Swango PA, Kleinman DS et al. Loss of periodontal attachment in HIV-seropositive military personnel. *J Periodontol* 1995; 66: 421–8.
20. Myint M, Steinsvoll S, Yuan ZN et al. Highly increased numbers of leukocytes in inflamed gingiva from patients with HIV infection. *AIDS* 2002; 16: 235–43.
21. Ficarra G, Berson AM, Silverman S jr. et al. Kaposi's sarcoma of the oral cavity: a study of 134 patients with a review of the pathogenesis, epidemiology, clinical aspects, and treatment. *Oral Surg Oral Med Oral Pathol* 1988; 66: 543–50.
22. Kaugars GE, Burns JC. Non-Hodgkins lymphoma of the oral cavity associated with AIDS. *Oral Surg Oral Med Oral Pathol* 1989; 67: 433–6.
23. Northfelt DW. Hematologic aspects of HIV infection. I: Cohen PT, Sande MA, Volberding PA, red. *The AIDS knowledge base*. 3. utg. San Francisco, CA: Lippincott Williams & Wilkins, 1999: 505–14.
24. Myint M, Odden K, Schreurs O et al. The gingival plasma cell infiltrate in HIV-positive patients with periodontitis is disorganized. *J Clin Periodontol* 1999; 26: 358–65.
25. Næsse EP, Schreurs O, Helgeland K et al. Matrix metalloproteinases and their inhibitors in gingival mast cells in persons with and without human immunodeficiency virus infection. *J Periodontal Res* 2003; 38: 575–82.

*Adresse: Svein Steinsvoll, Sagvollveien 1, 2830 Raufoss.
E-post: sebstein@online.no*

Artikkelen har gjennomgått ekstern faglig vurdering.