

Som hund så katt

Sigbjørn Storli har tatt Europas beste videreutdanning innen tannbehandling for veterinærer. Han praktiserer på Lørenskog, der minst halvparten av klinikktiden går med til å behandle dyr med plager i munnhulen. I løpet av en liten morgenstund var vi med på tannrens på dachs, en 16 år gammel hunnkatt som ble tannløs, og møtte en valp som skulle fjerne en melketann. Alt foregår i full narkose.

Den første vi møter er Angus. En åtte år gammel langhåret dachs, som er inne til tannrens. Han er en staselig rødhåret herre, rase-riktig med korte ben. Sånn skal det være. Men problemet med disse kortbente er at narkosen blir litt problematisk. Blodårene kan være vanskelige å finne, og når man finner dem smetter de unna. Det tar sin tid. Men veterinæren er tålmodigheten selv, og Angus hviler hodet i dyrepleierens fang. Endelig sover han tungt, og kan bringes til behandlingsbordet i horisontalen.

Inne i munnen ser det riktig fint ut, bortsett fra noe tannsten. Dyrepleieren foretar tannrensen, slik tannpleieren ofte gjør det i en tannlegepraksis.

- Hvilken type behandling kan det ellers være snakk om hos en hund?

- Jeg pleier å si at åtti prosent av hunder over tre år har eller har hatt behov for en eller annen form for tannbehandling. Her på klinikken inngår en sjekk av munnen rutinemessig ved den årlige helsekontrollen av hunden. Ellers er det ikke så ofte eieren spør spesifikt om dette, eller skjønner at såret i ansiktet skyldes en betent byll i munnen. Men de kommer med dyrene sine når de ikke vil spise, eller når de har dårlig ånde. Det er viktig at dette er i orden, siden hunden underkaster seg ved å slikke og ha nærkontakt med eieren rundt munnen. Hvis eieren synes at hunden lukter vondt vil hunden lett

kunne føle seg avvist, og det er ikke bra for relasjonen mellom dem.

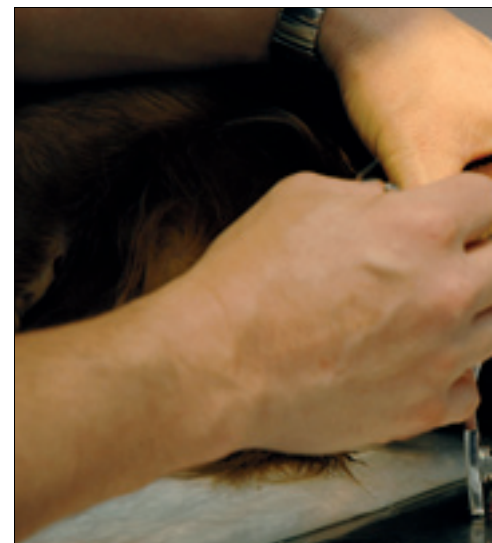
Når det gjelder behandling er det mest tannrens og periodontittbehandling det går i. Forekomsten av tannsten hos hund er, som hos mennesker, genetisk bestemt og varierer mye fra individ til individ. Generelt er det mye mer tannsten hos små hunder enn hos de store. Hunder er også hyppig plaget med periodontitt.

Ellers forekommer det mye tannfrakturer, som enten trekkes eller rotfylles. En gang i blant lager jeg avstøpninger til krone. For litt siden behandlet jeg en tjenestehund fra Nord-Norge, som fikk satt inn fire kroner. Han er nok landets eneste hund med et så utpreget stålglis. Jeg driver også med regulering. Noen ganger ønsker eierne dette av estetiske grunner, faktisk. Men som oftest er det noe jeg foreslår for å bedre funksjonen. Tannregulering av hund går mye raskere enn hos mennesker. Det er som regel gjort i løpet av en tre til fire uker, ved hjelp av orthobands, acrylimplantater og ekspansjonsskruer, forklarer Storli, mens Angus ligger med tunga ut over behandlingsbordet.

Og da var Angus ferdig med sin tannrens. Veterinæren ser over, og finner at alt er i sin skjønneste orden. Her trengs ingen ytterligere behandling i dag.

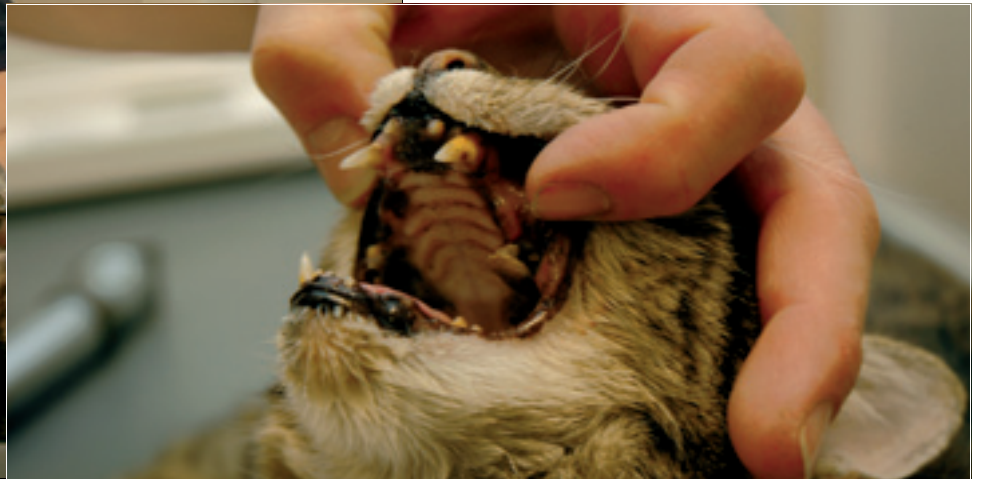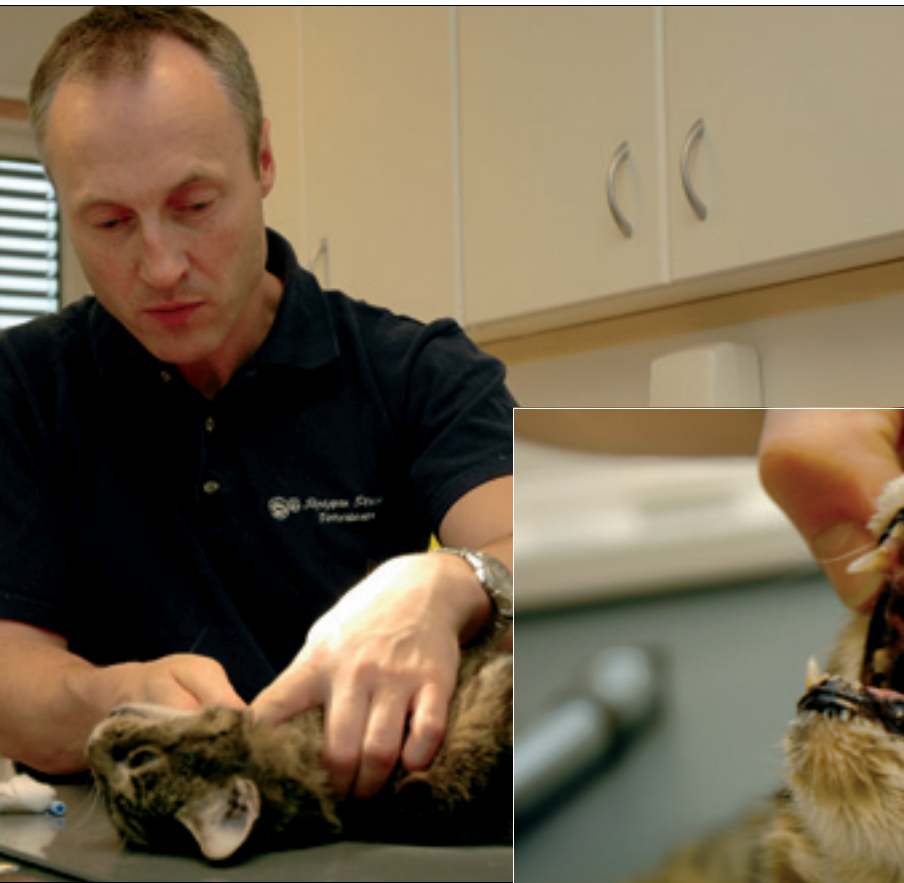Da bærer det opp i annen etasje, til den eksklusive katteklinikken 10 liv. Der har hunder ingen adgang.

Majestetisk, men litt tynn og skranten, sitter Sapho på 16 år og venter i sitt lille avlukke på kattens venteværelse. Eieren ringte vakttelefonen i går kveld, da katten ikke ville spise og tungen hang ut av munnen. Men veterinæren skjønte på beskrivelsen av tilstanden at det ikke var noen akutt fare, og ba katten komme inn neste morgen. Sapho jamrer seg med redd røst når hun blir løftet ut av buret, og poserer uvillig på Sigbjørn Storlis arm, før hun

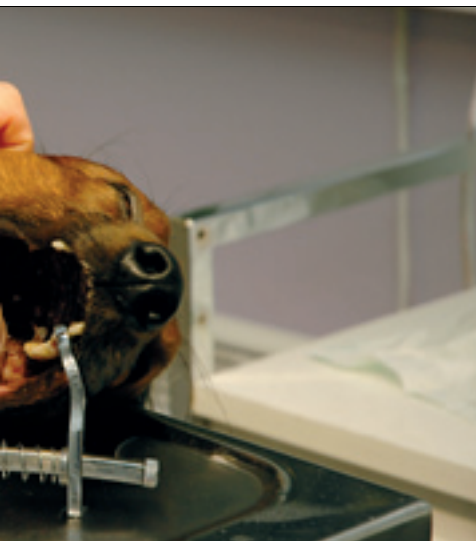

får et stikk og settes tilbake på vent en liten stund.

Når hun har sovnet blir hun hentet ut og lagt på benken. Munnen åpnes, og der er det synd å si at det lukter godt. Den første råtne stumpen plukkes ut med bare fingrene, mens de resterende ekstraheres kirurgisk. I utgangspunktet hadde katten allerede mistet 18 av sine 30 tenner, og da hun reiste hjem var hun tannløs. Prognosen på livskvalitet



Veterinær Sigbjørn Storli undersøker tennene til katten Sapho. Slik så det ut i munnen til den 16 år gamle katten, da hun forlot klinikken var hun tannløs. Den langhårede dachsen Angus har fått tannrens, og nå sjekker veterinæren at alt er i orden.



er likevel god. Om et par dager når gummene er helet, kan katten igjen spise uten smerter og ubehag.

– Den eldste katten jeg har hatt inne til behandling var 24 år. Da fikk hun fjernet alle tennene, og nå lever hun i beste velgående i sitt 26. år, forteller Storli, og legger til at ekstraksjoner på katt ofte er kompliserte, fordi tennene i utgangspunktet er spinkle og skjøre, og verre blir det når røttene er svekket

av omfattende odontoklastiske resorpsjoner og ankyloser.

– Men proteser er det ikke snakk om til katt – eller hund?

– Nei, der går grensen. Jeg har en dansk kollega som har prøvd seg på implantatbehandling med titanstifter. Det kom på rundt 70 000 kroner tannen, noe han stort sett fikk dekket ved forskningsmidler. Men det sier seg selv at sånt kan man ikke drive med på dyreeiernes regning.

– Hva med karies hos hund og katt?

– Det forekommer så å si ikke. Hvis jeg behandler rundt tusen hunder og seks hundre katter i året, er det bare en eller to av dem som blir behandlet for karies. Det hender jeg preparerer, og lager en komposittfilling, hvis det blir oppdaget tidlig nok, men som oftest er det for sent, og da er ekstraksjon eneste mulighet.

Når det gjelder katter har de hyppig forekomst av Feline Odontoclastic Resorptive Lesion (FORL), eller tannresorpsjon hos katt. Dette rammer også mennesker, altså ORL, og andre dyrear-

ter, mens det er en sjelden sykdom hos hund. Man kjenner ikke årsaken til at katten får dette, og det finnes ingen behandling for det, bortsett fra å trekke.

– Hvor har du spesialisert deg i tannbehandling av hund og katt?

– Jeg har tatt alt de har å tilby av kurs ved European School of Advanced Veterinary Studies, i Luxembourg, forteller Storli, som har utstyr enhver tannlege kan være bekjent av og kjenne igjen. Her står det Sirona, både på digitalt røntgen og unit. Praksisen teller totalt fem veterinærer og ni dyrepleiere, inkludert deltidsansatte og lærlinger.

Og døren går opp i ett sett med frivillige som mer eller mindre frivillig entrer lokalene. Den siste vi møter er lille Mira på ni måneder, en skjelve Cavalier king charles spaniel, som sitter på mammas fang med en melketann som skulle vært felt. Det ordner Sigbjørn Storli, mens Mira sover søtt og mammaen går seg en tur.

Tekst og foto: Ellen Beate Dyvi