

Per Herrström och Margareta Westerlund

Akuta problem i luftvägarna

Andningssvårigheter kan bland annat bero på sjukliga tillstånd i luftvägarna, hjärtat och blodcirkulationen. I den här artikeln beskrivs vissa luftvägsinfektioner, kronisk obstruktiv lungsjukdom (KOL), astma, andningsproblem i samband med kranskärlssjukdom, hjärtsvikt och akut lungemboli.

Den växande andelen äldre personer i vår befolkning gör att man kan förvänta ett ökat antal akutiseringar av de här kroniska grundsjukdomarna. Även tandvårdsteamet måste lära sig att känna igen och förstå dessa tillstånd för att kunna ge bästa möjliga akuta behandling och råd om medicinsk uppföljning.

Ett stort utrymme ägnas åt främmande föremål i luftvägarna hos vuxna och barn. Den stora betydelsen av praktisk utbildning vid andningsstopp framhålls.

Andningspåverkan vid ångestsjukdom och särskilt panikattacker beskrivs kortfattat liksom andningspåverkan vid missbruk av narkotika.

I den här artikeln beskrivs främst sjukliga tillstånd som gör det svårt att få luft. Men tillstånd som ger smärtor i svalget, heshet och hosta berörs också. Urvalet är gjort för att tandläkare ska kunna identifiera och hantera de viktigaste situationerna där patienterna drabbas av akuta och svåra andningssvårigheter som kräver akut sjukvård. För att kunna göra det måste man även känna till och kunna urskilja mindre allvarliga tillstånd som inte behöver akut sjukvård men ibland ett planerat besök hos ordinarie läkare.

De referenser som hänvisas till i artikeln har valts för att de är lättillgängliga och användbara i det dagliga kliniska arbetet. Därför hänvisas det nästan enbart till den senaste upplagan av den svenska Läkemedelsboken som har sina motsvarigheter i övriga nordiska länder.

Författare

Per Herrström, distriktsläkare, docent i allmänmedicin, MD, DDS, PhD. FoU-avdelningen, Länsjukhuset, 301 85 Halmstad, Sverige
Margareta Westerlund, sjuksköterska. Akutmottagningen, Länsjukhuset, 301 85 Halmstad, Sverige

Andningssvårigheter – dyspné – kan bero på sjukliga tillstånd i såväl de övre som de nedre andningsvägarna. De kan dessutom uppträda som akuta problem, men också vara av kroniskt slag. Andningssvårigheter kan också uppträda som symtom på sjukliga tillstånd utanför andningsvägarna i till exempel hjärtat och blodcirkulationen. En speciellt viktig men lyckligtvis ovanlig form av andningshinder både bland barn och vuxna är främmande föremål som hamnat i luftvägarna.

Normalt andas en vuxen person 12–18 gånger per minut i vila. En frisk person kan uppleva andnöd vid till exempel fysisk aktivitet som överskrider eller gränsar till personens maximala förmåga. Begreppet dyspné reserveras för sjukliga tillstånd som innebär att personen i fråga blir varse sin andning och upplever obehag i samband med det. Ibland är obehaget litet men det kan ibland vara stort. Det betyder att dyspné kan vara ett symtom på ett livshotande tillstånd.

I motsats till hosta, som är ett annat vanligt symtom från luftvägarna som ofta kan lindras med hostdämpande läkemedel finns det inget allmänt medel för behandling av dyspné. Andningssvårigheter ställer som regel större krav på en klarläggning av bakomliggande sjukliga tillstånd innan man kan inleda en mer akut eller långsiktig behandling (1).

Akuta och kroniska andningssvårigheter

De vanligaste medicinska tillstånden som har dyspné och hosta som viktiga symtom är astma, kroniskt obstruktiv lungsjukdom (KOL) och kronisk hjärtsvikt. Patienter med sådana tillstånd kan försämras mer eller mindre akut. De känner dock som regel igen sina symtom och kan själva vägleda sin tandläkare om en försämring skulle inträffa under en tandbehandling.

Andra former av akuta andningssvårigheter kan ta sig betydligt mer dramatiska, akuta uttryck. Några sådana exempel är svår allergisk reaktion, främmande föremål i luftvägarna, lungemboli och akut hjärtinfarkt med cirkulatorisk påverkan.

Sjukdomar i luftvägarna

Övre och nedre andningshinder

Ur diagnostisk synvinkel kan det vara praktiskt att skilja mellan övre och nedre andningshinder. Vid övre hinder har patienten svårt att andas in och det hörs ett missljud, så kallad inspiratorisk stridor. Exempel på sådana tillstånd är falsk krupp, epiglottit (infektion i struplocket) och en främmande

kropp. Nedre andningshinder yttrar sig i stället som svårigheter att andas ut, så kallad expiratorisk stridor. Akut astma eller ofullständigt behandlad astma är exempel på nedre andningshinder.

Vid en undersökning med stetoskop av dessa patienter kan en läkare som regel höra karaktäristiska biljud: så kallade ronki. Trots det är det inte ovanligt att patienter med akut astma också kan uppleva svårigheter att andas in.

Här beskrivs de vanligaste typerna av övre luftvägsinfektion och dess symtom. De bör kunna tolkas och förstås av tandläkare och övrig tandvårdspersonal.

Övre luftvägar – infektioner och olika symtom

Svalginfektion (faryngit) är en vanlig del av en förkylning. Den kännetecknas av sveda och värk i svalget samt sväljningssvårigheter och svullna lymfkörtlar i käkvinklarna (2). Som regel har patienten också feber. Vid samtidig snuva, hosta och heshet kan man på goda grunder misstänka en virusinfektion. Saknas det virussyntom och om patienten har en påtaglig sjukdomskänsla ökar sannolikheten för en infektion med beta-streptokocker (*halsfluss* eller *tonsillit*). Diagnosen kan inte ställas genom en klinisk undersökning utan kräver odling eller ett snabbtest för beta-streptokocker grupp A. Oavsett infektionsorsak finner man en rodnad slemhinna (uteslut tobaksrökning) med eller utan beläggningar på tonsillerna. Så kallade proppar i tonsillerna är inte ett tillräckligt tecken på en infektion utan består av vävnadsrester från kryptorna i tonsillerna. Med stigande ålder krymper tonsillerna i storlek för att så småningom helt försvinna.

Enligt gällande rekommendationer behandlas streptokocktonsillit med penicillin för att förkorta sjukdomsförloppet, minska risken för smittspridning och risken för komplikationer (öroninfektion, halsböld). Sena komplikationer som påverkar njurar, hjärta och leder är i vår del av världen numera mycket sällsynta och motiverar inte behandling med antibiotikum.

Halsböld uppträder oftast i samband med sviktande behandling av tonsillit. Infektionen sträcker sig ut i vävnaden ovanför tonsillen och kan bilda en abscess. Patienten har ofta hög feber med sjukdomskänsla och smärta i svalget, grötigt tal samt svårigheter att gäpa och svälja (3). Behandlingen är kirurgisk och omfattar provpunktion, incision, upprepade debrideringar och antibiotikum.

Flerparten av svalginfektioner orsakas alltså av ett stort antal olika förkylningsvirus. *Mononukleos (körtelfeber)* är emellertid exempel på en speciell virusinfektion (Epstein-Barr virus) med symtom från bland annat svalget. Sjukdomen är vanligast bland ungdomar (så kallad «*kissing disease*») (2). Tonsillerna brukar som regel svulla kraftigt och täcks ibland av sammanhängande vitaktiga beläggningar. Patienten har påtagliga smärtor i svalget, som kan hindra både födointag, förmågan att dricka och talförmågan. Till detta bidrar också en kraftig svullnad av lymfkörtlarna submandibulärt och på halsen. Symtomen vid körtelfeber är betydligt mer långdragna och kan många gånger vara mer uttalade än vid infektioner med streptokocker eller andra virus. Graden av symtom och dess varaktighet speglar infektionens påverkan på levern och annan lymfatisk vävnad i kroppen, bland annat mjälten.

Förutom risken att bli smittad bör tandvårdspersonalen tänka på att ett ingrepp i munhålan på en svalginficerad patient kan innebära en ökad risk för att patienten kan få in ett främmande föremål i luftstrupen. Därför är det inte lämpligt att utföra en tandbehandling under en pågående svalginfektion.

En särskilt form av svalginfektion med stor risk för övre andningshinder är *akut epiglottit* (infektion i struplocket). Tillståndet är särskilt hotfullt hos barn. Barn måste skickas till sjukhus omgående

och dessutom transporteras i samråd med den mottagande läkaren på akutmottagningen (3). Epiglottit bland barn har dock blivit sällsynt i Sverige efter införandet av vaccination mot *Hemofilus influenzae* i början av 1990-talet. Patienten har vanligtvis hög feber med allmänpåverkan och stora svårigheter att svälja. Smärtan i svalget kan till och med hindra patienten från att svälja sin saliv.

Symtomen vid epiglottit hos vuxna är oftast mindre dramatiska än hos barn. De är dock fortfarande viktiga att tänka på vid svalgs smärtor (3).

Det är av stor vikt att inte tandbehandla patienter med detta tillstånd. Risken för att utlösa stämbandskramp vid stimulering av svalgslemhinnan är stor. I typiska fall syns struplocket som en svullen röd klump nedanför tungan. I tandvårdspraxis får man aldrig dra i tungan och försöka inspektera struplocket med spegel. Gör man det riskerar man att utlösa kramp i stämbanden. Patienten får då ett livshotande andningshinder.

En betydligt vanligare infektion som också ger upphov till ett högt andningshinder men som är betydligt mindre hotfull än epiglottit är *falsk krupp (pseudokrupp)* (2). Hindret som uppstår vid falsk krupp beror på en slemhinnesvullnad i luftstrupen under stämbanden. Infektionen orsakas oftast av ett par olika virus och kan drabba känsliga barn från 3 månaders ålder. Den är dock vanligast i åldrarna 2–6 år.

Barnen får ofta sina besvär i samband med en vanlig förkylning. Föräldrarna känner som regel väl till barnets problem och kan berätta att barnet vaknar efter några timmars sömn med andningshinder och så kallad skällhosta: en hård metallisk hosta med ett typiskt hårt biljud vid inandning, inspiratorisk stridor. Sjukdomsförloppet är ofta kortvarigt och barnet blir symtomfritt efter ett par dygn. Ibland, ofta kvällstid, kan det bli nödvändigt söka sjukvård för behandling med slemhinneavsvällande inhalationer och kortison.

Ett barn med pseudokrupp bör inte heller behandlas under en pågående infektion även om det för tillfället är feberfritt. En sänkt huvudända under tandbehandling kan även i dessa fall utlösa en slemhinnesvullnad och andningspåverkan med hosta och risk för att barnet får ner ett främmande föremål i luftstrupen.

Barn med luftvägshinder på grund av infektion och allergi ska omedelbart skickas till sjukhus i sittande ställning. Barnet väljer ofta själv att sitta eftersom det är bäst för andningen.

Heshet är ett framträdande symtom vid en *stämbandsinfektion (laryngit)* som uppstår i samband med en vanlig virusinfektion i de övre luftvägarna. Den läker genom att man vilar rösten, tar ett rökstopp och eventuellt behandlar med hostdämpande medel (3). Hos rökare ska heshet som varat mer än 3 veckor utredas med en noggrann undersökning av stämbanden. Långvarig heshet kan vara symtom på cancer eller förstadium till cancer i stämbanden. Att hänvisa dessa patienter till distriktsläkare är en viktig del av tandläkarens tobaksrelaterade arbete.

Nedre luftvägar – hosta, KOL och astma

Hosta kan uppträda i samband med akuta luftvägsinfektioner men är också vanligt efter infektioner som orsakats av virus, mykoplasma och kikhosta (2). Antibiotikum har i det här fallet ingen säker effekt och är sällan motiverat.

Hos vuxna är rökning den vanligaste orsaken till långvarig eller återkommande hosta. Man måste också beakta KOL, astma, lungcancer, tuberkulos, refluxsjukdom (sura uppstötningar av magsyra som aspireras ner i luftvägarna nattetid) samt kronisk hjärtsvikt.

Kronisk sinuit med så kallad baksnuva är en annan vanlig orsak till hosta. Vissa läkemedel ger hosta som biverkan. Starka dofter kan också utlösa så kallad *bronkiell hyperreaktivitet* av olika slag hos

känsliga individer. Hos barn kan långvarig eller återkommande hosta (nattetid eller vid ansträngning) också vara ett viktigt symptom på astma.

Kroniskt obstruktiv lungsjukdom (KOL) (5) är en allvarlig folksjukdom. Den svarar i vår del av världen för den snabbast ökande delen av sjukhusvården. KOL har blivit den fjärde vanligaste av våra dödsorsaker och är den enda som fortsätter att öka (4). Utvecklingen återspeglar den ökning av tobaksrökningen som började för cirka 50 år sedan.

KOL innebär att luftflödet i lungorna är begränsat på grund av obstruktivitet (kramp i luftrören, inflammation och bronkförtjockning) samt en varierande grad av emfysem (destruktion av alveoler i lungornas periferi). Den sista skadan är permanent och orsakar en irreversibel obstruktivitet som, i motsats till astma, är karakteristisk vid KOL. Vid astma kan obstruktiviteten gå tillbaka med hjälp av läkemedel.

KOL debuterar, i motsats till astma, alltid i vuxen ålder, ofta efter flera års rökning. Tidigare skillnader mellan könen är på väg att jämnas ut och KOL blir därmed allt vanligare bland kvinnor. Man beräknar att 30–50 procent av rökarna i åldrarna 50–70 år utvecklar KOL.

Vid KOL mäts lungfunktionen med spirometri. Undersökningarna görs inom primärvården. Två viktiga mått är FEV₁ (forcerad expiratorisk volym under en sekund) och VC (vitalkapacitet). Kvoten FEV₁/VC (FEV%) avslöjar obstruktiviteten oavsett hur god lungfunktion KOL-patienten har haft från början. FEV₁/VC <70 procent innebär obstruktivitet. Är den irreversibel ger den diagnosen KOL. Unga vuxna personer har ett FEV₁-värde mellan 3–5 liter; högst hos män. Värdet minskar med åldern, men det minskar avsevärt snabbare hos rökare. FEV₁ <80 % av förväntat värde används ibland som ett spirometriskt gränsvärde för klinisk KOL och nivån av FEV₁ anger sjukdomens svårighetsgrad. Vid FEV₁ värden kring 1 liter är den förväntade 5-års överlevnaden så låg som 50 procent.

KOL ger hosta med eller utan slem samt andnöd vid ansträngning och i värsta fall även i vila. Sjukdomen försämras långsamt under flera år. Starka lukter, rök, damm och luftvägsinfektioner kan orsaka akuta försämringar (exacerbationer). Kronisk andningssvikt uppkommer när patienten inte längre kan upprätthålla normala blodgaser i vila trots en optimal behandling när patienten inte är infekterad. FEV₁ brukar då vara under 30 procent av det förväntade värdet med hänsyn till ålder och kön. Den kroniska andningssvikten kan i sin tur leda till svikt i höger hjärtkammare.

KOL är således en mycket allvarlig sjukdom. Dessutom är det inte ovanligt med en samtidig kranskärslssjukdom.

Den viktigaste behandlingen vid KOL är rökstopp och fysisk träning. Här har tandläkaren en viktig uppgift. Patienter med KOL svarar som regel sämre på behandling med olika läkemedel än patienter med astma. Antikolinergika har en gynnsam men begränsad effekt på symptom och livskvalitet (5). Dessa preparat ger emellertid munorrhet och ökar risken för karies. Även kortverkande bronkvidgande läkemedel som används vid astma kan användas för akut bruk vid KOL.

Patienter med KOL ska vaccineras mot influensa och vid återkommande infektioner/pneumonier även mot pneumokockinfektion.

Akuta försämringar av KOL orsakas oftast av infektioner. Försämringen betraktas som svår om det föreligger dyspné vid vila eller samtal, om andningsfrekvensen är över 25 andetag/minut och om hjärtfrekvensen är över 110/minut. Dessa patienter ska inte genomgå tandbehandling.

För KOL-patienter med en kronisk andningssvikt och höger kamarsvikt kan en sänkt huvudända under en tandbehandling inne-

bära allt för stor belastning och avsevärt försämra patientens andningsförmåga och allmäntillstånd.

Astma är en annan lungsjukdom som i vårt moderna samhälle ökat i förekomst. Astma finns nu hos cirka 8 procent av befolkningen (5). Liksom andra allergiska sjukdomar har astma blivit allt vanligare i takt med stigande materiellt välstånd. Enligt den så kallade hygienhypotesen banar vi väg för astma och allergier genom att samhället blivit allt renare. Människors ursprungliga utsatthet för olika bakterier och tarmparasiter har minskat eller förändrats och därmed tycks immunsystemet ha fått möjlighet att reagera mot ämnen som vi i dag betraktar som allergiframkallande(6).

Astma är vanligast i lägre åldrar och kännetecknas dels av en varierande reversibel obstruktivitet (kramp) i luftvägarna, dels av en inflammatorisk slemhinnesvullnad med ökad slembildning.

Behandlingen riktas mot båda delarna av sjukdomen. Läkemedel tillförs framför allt i inhalationsform. Bronkvidgande läkemedel finns både för akut bruk och av långtidsverkande slag. Sedan drygt 10 år behandlas den inflammatoriska delen med kortisonpulver för inhalation. Detta har haft dramatiskt positiva effekter och numera ser man sällan svårt sjuka astmapatienter på akutmottagningarna.

Akut försämrad andning hos en person med känd astma kan inträffa på grund av retande exponering under en tandbehandling och kan ibland vara av allergiskt slag. I en sådan situation ska tandbehandling avbrytas och patienten inhalera sitt vidgande läkemedel. Astmapatienter har vanligtvis med sig sitt läkemedel i fickan eller väskan. Det är viktigt att tänka på att flertalet patienter känner igen sina symptom och vet hur de ska behandlas. Om akutbehandlingen inte får förväntad effekt ska patienten hänvisas till sjukvården: i första hand till ordinarie allmänpraktiker.

(För handläggning av mer omfattande allergiska reaktioner med symptom utanför luftvägarna hänvisas till artiklen om «allergiska reaktioner» sida 106.)

Hjärt-kärlsjukdom och andningssvårigheter

Ischemisk hjärtsjukdom – kranskärslssjukdom

Akut hjärtinfarkt kan uppträda hos tidigare symptomfria individer eller personer med behandlad kronisk kranskärslssjukdom. Uttrycket *angina pectoris* (trångt i bröstet) brukar användas för att beskriva bröstsmärta på grund av kranskärslssjukdom. Man brukar skilja mellan stabil och instabil kranskärslssjukdom.

Den akuta hjärtinfarkten kan ses som en del av den instabila (7). Vid misstanke om instabil kranskärslssjukdom ska patienten erbjudas akut sjukhusvård. De flesta personer med stabil kranskärslssjukdom lever som regel ett förhållandevis tryggt liv trots sin sjukdom. De känner igen sina attacker av bröstsmärta och vet i vilka situationer de kan förvänta dem. Dessa personer kan därför oftast själva medicinera med snabbverkande nitroglycerin för att avbryta ett anfall av bröstsmärta eller som situationsprofylax (7). Flertalet patienter med stabil angina pectoris använder också betablockad och långtidsverkande nitroglycerin för att kontrollera sina symptom.

I motsats till stabil kranskärslssjukdom kännetecknas den instabila formen av en försämring det vill säga allt tätare attacker av bröstsmärta eller mer intensiva attacker vid ansträngningar som man tidigare klarat av. Det kan även förekomma bröstsmärta i vila.

Om en patient under en tandbehandling får bröstsmärtor av en karaktär som överensstämmer med tidigare attacker av angina men som är svårare och samtidigt ger akuta andningssvårigheter kan det röra sig om en akut hjärtinfarkt. Behandlingen måste då avbrytas på ett sätt som inte hotar andningsvägarna. Om patienten har med sig snabbverkande nitroglycerin ska detta ges. Om smärtan eller andra symptom inte förbättras efter 2–3 snabbverkande tabletter under tun-

gan tillkallas ambulans. Genom att uppträda så lugnt som möjligt skapas den viktiga trygghet som patienten så väl behöver i en sådan situation. Om tandvårdspersonalen i stället reagerar med stor oro och oreder får det rakt motsatt effekt och kan försämra patientens tillstånd.

Kronisk hjärtsvikt

Hjärtsvikt är i sig själv ingen sjukdom utan snarare ett symptom och karakteriseras i sin kroniska fas bland annat av trötthet och andnöd (8). De vanligaste orsakerna till kronisk hjärtsvikt är kranskärslsjukdom och högt blodtryck. Sjukdom i hjärtklaffar och kroniskt förmaksflimmer är andra viktiga orsaker. Vid dessa tillstånd förmår inte hjärtat att pumpa tillräckligt effektivt. Hjärtat sviktar och oftast sviktar framför allt den vänstra hjärtkammaren. Resultatet blir att blodet stockar sig i lungorna och syresättningen av blodet försämras. Vätska kan läcka ut från blodkärlen i lungalveolerna och ytterligare försämra syresättningen av blodet och gasutbytet i lungorna. En läkare kan med stetoskop höra ett så kallat rassel på lungorna och patienten rapporterar viktökning (vätskeansamling i lungorna och andra delar av kroppen), trötthet, hosta och andnöd.

Patienter med diagnostiserad kronisk hjärtsvikt behandlas för sin grundsjukdom samt oftast även med ACE-hämmare, betablockad och vätskedrivande läkemedel.

Graden av hjärtsvikt kan emellertid variera bland annat med hänsyn till hur väl kontrollerad grundsjukdomen är och hur patienten anstränger olika mekanismer för att kompensera hjärtats otillräckliga slagvolym. Den kroniska svikten kan ge allt mer akuta besvär. Det betyder att en försämring av till exempel en bakomliggande kranskärslsjukdom kan innebära att en patient som tidigare brukat kunna sova plant på rygg kan bli andfådd i en kraftigt lutad position med sänkt huvudända, som vid en tandbehandling.

Om detta inträffar måste man se till att patienten återfår upprätt position. Från fall till fall får man sedan bedöma om det är möjligt att fortsätta en planerad behandling. Om patienten förbättras, men om en fortsatt behandling inte är möjlig, bör patienten hänvisas till sin ordinarie husläkare för bedömning. Graden av försämring som föregått tandbehandlingen får avgöra om en bedömning hos läkare är brådskande eller inte.

Akut lungemboli

Om en patient drabbas av plötslig andnöd och allmänpåverkan måste man överväga om patienten drabbats av akut lungemboli. Kanske har patienten tidigare under dagen haft liknande attacker och möjligtvis har det också funnits hosta och lätt blodtillblandade upphostningar.

Som regel rapporterar patienten även en känsla av håll och smärta över bröstkorgen. Sådana akuta smärtor kan också uppträda från bröstkorgens olika strukturer vid sträckning av muskler och ligament. Men om patienten säger att symtomen inte debuterade vid en ogynnsam rörelse i tandläkarstolen (till exempel vid sidovridning för att skölja munnen) måste man utesluta lungemboli genom en akut bedömning på sjukhus.

Akut lungemboli diagnostiseras bland annat med hjälp av datoriserad skiktröntgen. Det finns inget enskilt blodprov som kan utesluta förekomsten av akut lungemboli. Det är också av stor vikt att så snart som möjligt inleda en behandling med blodtunnande läkemedel. Patienterna riskerar annars en livshotande cirkulatorisk påverkan.

Akut lungemboli är ett förhållandevis sällsynt tillstånd. Patienten ska inte hänvisas till primärvårdsläkare eftersom denne i sin tur måste remittera patienten till sjukhus. Att remittera till primärvården skulle bara försena behandlingen.

Främmande föremål i luftvägarna

Lyckligtvis inträffar sällan allvarliga fall av aspiration av främmande föremål i luftvägarna under tandbehandling. Söker man i litteraturen i Medline ser man att den senaste referensen som beskriver dödsfall är från 1988 (9).

Ett totalt luftvägsstopp är emellertid ett livshotande tillstånd. Föremålet som fastnat måste avlägsnas inom några få minuter, annars kan kvävning ge upphov till ett hjärtstopp (10).

För att kunna rädda en person som drabbats måste personalen ha utbildning i de speciella tekniker som används vid ett luftvägsstopp. Eftersom ett totalt luftvägsstopp i sämsta fall leder till ett hjärtstopp måste personalen också ha utbildning i tekniken för hjärt-lungräddning (HLR).

Svenska Cardiologföreningens arbetsgrupp för HLR har standardiserade utbildningar i hjärt-lungräddning och luftvägsstopp.

Den ansvarige chefen på varje tandvårdsklinik ska se till att personalen får grundläggande praktisk utbildning i hjärt-lungräddning och första hjälpen vid luftvägsstopp. Ansvarsfördelningen och rollfördelningen vid livräddande hjälp måste också övas.

Informationen och illustrationerna i artikeln har hämtats från Svenska Cardiologföreningens arbetsgrupp för HLR och deras utbildning i livräddande första hjälp vid luftvägsstopp hos vuxna och barn (10).

Texterna ger endast en bild av hur handlingsplanerna vid dessa tillstånd ska verkställas och *ersätter alltså inte de praktiska utbildningar som är nödvändiga för att kunna genomföra behandling vid luftvägsstopp och hjärtstopp.*

Beskrivningarna förutsätter dessutom att man vet att orsaken till patientens andningsproblem är ett främmande föremål som fastnat i luftvägarna.

På arbetsgruppens hemsida www.hlr.nu finns ett register över instruktörer i HLR som kan bistå med utbildning. Instruktörer finns också på samtliga svenska sjukhus.

Handlingsplan för vuxna patienter (10) (Fig. 1)

En totalt blockerad andningsväg innebär att patienten plötsligt inte kan andas, hosta eller tala.

– Hos en stående person behandlas detta tillstånd med fem bukstötter och fem ryggslag. Behandlingen upprepas tills föremålet kommer ut ur munnen och patienten kan andas eller tills hjälp anländer.

Bukstötter: Stå bakom patienten som ska böja sig framåt så att det som fastnat kan stötas ut genom munnen. Knyt ena handen och sätt den med tumsidan inåt strax ovanför naveln. Lägg din andra hand ovanpå och tryck försiktigt inåt och uppåt.

Ryggslag: Stå vid sidan av eller snett bakom patienten och stöd bröstkorgen med ena handen. Se till att patienten lutar sig ordentligt framåt. Visa patienten att du ska ge honom fem kraftiga slag mellan skulderbladen med öppen hand.

– Bukstötarna syftar till att pressa ut föremålet ur luftvägarna med hjälp av den luft som finns kvar i lungorna. Ryggslagen syftar till att skapa vibrationer som kan få loss föremålet.

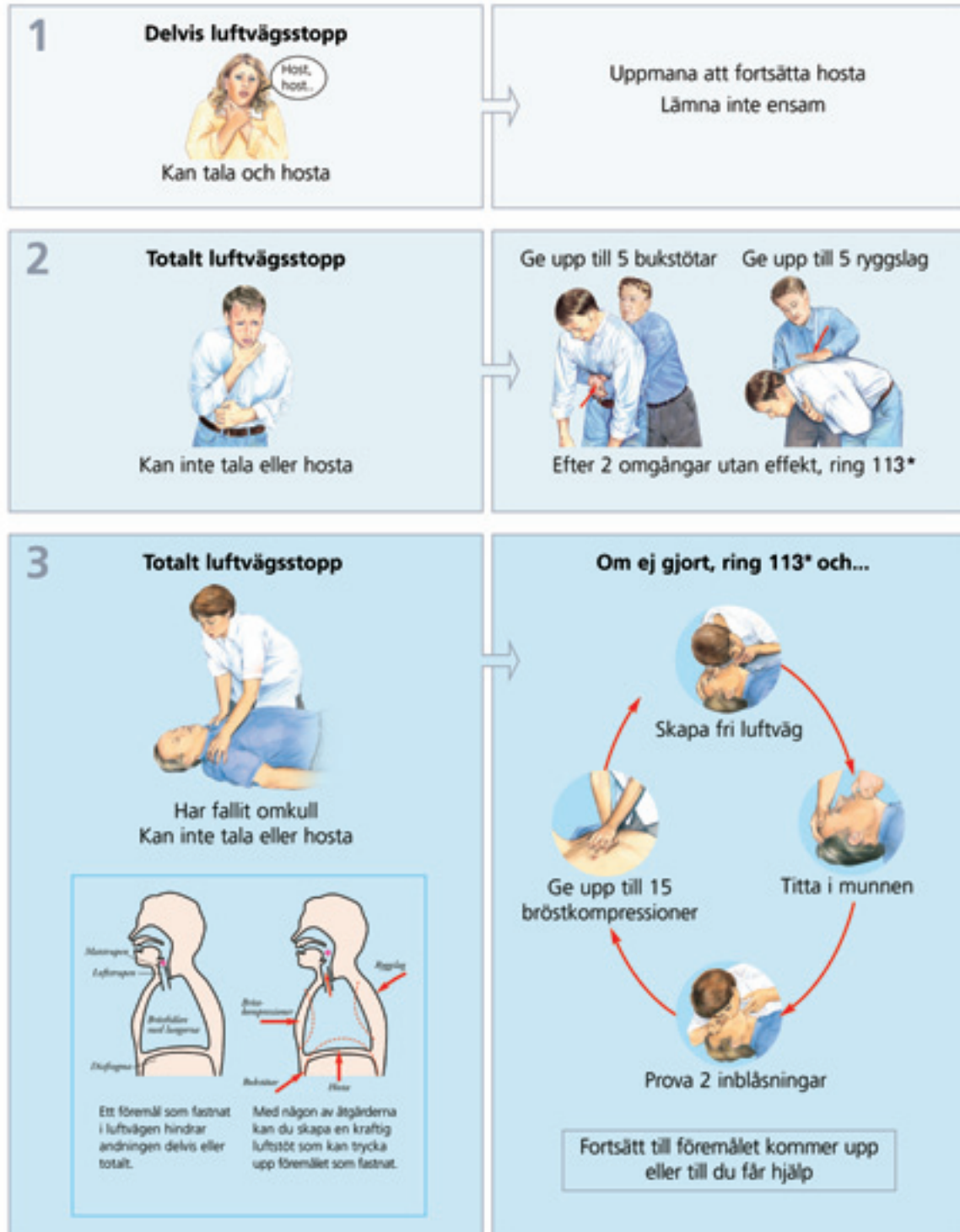
– Ambulans tillkallas (telefonnummer 112). Om man är ensam livräddare ger man först två omgångar med bukstötter och ryggslag och sedan ringer man efter ambulans.

– Om en patient med totalt luftvägsstopp fallit omkull (och hos person som redan från början ligger) behandlar man med 15 bröstkompressioner följt av 2 inblåsningar av luft. Behandlingen ska pågå tills hjälp anländer eller tills man ser att föremålet kom-

Handlingsplan för luftvägsstopp

Tillstånd

Åtgärder



© Svenska Cardiolagföreningen utvecklad för 113, 2007
© Illustrationer och design, 2008, 2007
10 1175 00 4



Svenska Cardiolagföreningen
i samarbete med Svensk förening för Anestesi och Intensivvård

Fig 1. Handlingsplan för luftvägsstopp hos vuxna. *Gjeldende nødnummer i Sverige er 112, i Norge 113.

mit upp i munnen och går att avlägsnas samt att patienten själv kan andas.

Bröstkompressioner: Sätt långfingret i gropen på nedersta delen av bröstbenet, pekfingret ovanför och sedan andra handen ovanför de båda fingrarna. Det är viktigt att kompressionerna inte görs för långt ner på bröstbenet och skadar underliggande bukorgan. Gör 15 snabba bröstkompressioner med cirka 4–5 cm djup i en takt som motsvarar 100/minut.

Inblåsningar: Öppna munnen och se efter om det finns något som går att ta ut. Böj huvudet bakåt och skapa fri luftväg. Gör därefter 2 långsamma inblåsningar tills du ser att bröstkorgen höjer sig. Om du blåser för snabbt och för mycket kan luften i stället gå ner i magsäcken och orsaka kräkningar.

En delvis blockerad andningsväg kan vara det vanligaste problemet som tandvårdspersonal ställs inför. Patienten kan andas och tala men hostar kraftigt.

- Uppmana patienten att fortsätta att hosta.
- Ring 112 för att beställa ambulanstransport till sjukhus.
- Om patienten försämras och inte orkar hosta kan man prova bukstötter. Det är dock bäst om patienten fortsätter att hosta.
- Även om patienten lyckas hosta upp ett främmande föremål och andas bra ska man göra en akut kontroll på sjukhus för att se om det finns fler främmande föremål kvar i luftvägarna.
- Om patienten försämras, faller omkull och blir medvetlös, ska man ge bröstkompressioner och inblåsningar (se ovan).

Handlingsplan för barn 1–8 år (11) (Fig. 2).

Större barn och barn över 8 år behandlas som vuxna.

Följande iakttagelser talar för att barnet har satt någonting i halsen:

- Större barn tar sig ofta om halsen eftersom det som fastnat gör ont.
- Plötslig hosta hos ett barn som inte är förkyldt.
- Andningen blir plötsligt ansträngd.
- Barnet har väsande, ansträngd andning.
- Barnet skriker eller talar med svag, hes stämma.

Ett främmande föremål som är mindre än tjockleken på barnets lillfinger kan åka ner och fastna i luftstrupen (11). Större föremål kan fastna i svalget framför struphuvudets ingång.

Vid totalstopp ser man panik i ansiktsuttrycket och det hörs inga andningsljud eller skrik.

Ofta finns det en viss luftpassage. Då kan barnet delvis skrika och tala. I sådana fall ska man uppmana barnet till ännu kraftigare hoststötter. I det här läget ska man ingripa först om föremålet inte kan hostas upp eller om andningen försämras.

- Barnet kämpar efter luft med kraftiga rörelser i buken och bröstkorgen.
- Uppmana barnet att hosta. Ropa på hjälp. Ring 112.
- Om barnet inte lyckas hosta upp föremålet se då till att barnet står upp och ge sedan 5 ryggslag och 5 buktryck.
- Kontrollera därefter munhålan och avlägsna föremål om det finns något i munnen. Svep dock inte i blindo med fingret.
- Om barnet ligger ska man försöka få loss föremålet genom 5 ryggslag med barnet liggande över sitt eget lår och 5 buktryck med barnet liggande på rygg. Handloven placeras då ovanför naveln en bra bit nedanför bröstbenets spets. Tryck snärtigt inåt-uppåt mot mellangärdet.

- Om barnet inte reagerar på tillrop eller lätta skakningar men om det andas och har bra färg ska det läggas på sidan i stabilt sidoläge. Fortsätt observera barnet. Ring 112.
- Om barnet fortfarande inte andas ge 5 långsamma inblåsningar i liggande. Om bröstkorgen inte höjer och sänker sig, vänd barnet och ge 5 ryggslag över ditt eget lår. Om föremålet inte lossnar ge 5 buktryck med barnet liggande på rygg. Kontrollera därefter om föremålet kommit upp i munnen och om barnet kan andas.
- Till synes livlöst barn.
- Kontrollera pulsen.
- Om du är säker på att det finns puls ge 20 inblåsningar per minut. Ring 112.
- Om puls saknas gör HLR. Ring 112.

Bröstkompressioner: Följ revbenskanten till bröstbenets spets, placera handen motsvarande två fingrar ovanför spetsen. Gör 5 kompressioner med en hand (100/minut) och cirka 3 cm djupt.

Inblåsningar: Ge 1 långsam inblåsning tills bröstkorgen höjer sig. Detta upprepas under 1 minut. Kontrollera pulsen på nytt.

Nedsväljning av främmande kropp

Främmande föremål i mag-tarmkanalen är som regel mindre hotfullt än i luftvägarna. Om patienten inte fått någon ny hostretning och andas helt normalt kan man misstänka att föremålet svalts ner i matstrupen. Det finns emellertid exempel på att föremålet trots allt kommit ner i luftvägarna utan att ha gett påtagliga symptom därifrån (12). Denna möjlighet understryker ytterligare behovet att göra en noggrann akut undersökning på sjukhus efter alla tillfällen av misstänkt aspiration eller nedsväljning av främmande föremål.

Nedsväljning av spetsiga och långa föremål kan innebära en risk för perforation. Sådana patienter måste utredas och följas upp av i första hand jourhavande öronläkare på sjukhus.

Problemetets spännvidd kan illustreras med en aktuell beskrivning: En dementsjuk patient avled efter att ha svält en tandbrygga som fastnat i matstrupen. Den efterföljande infektionen i mediastinum ledde till döden efter tre veckor. Debutsymtomen var inte av direkt akut karaktär (13).

Patienter med ökad risk för aspiration och nedsväljning

Hög ålder och nedsatt svalgreflex kan innebära en ökad risk för aspiration under tandbehandling (14). En prospektiv studie har visat att risken för aspiration och efterföljande lunginflammation (pneumoni) ökade kraftigt bland äldre patienter som var beroende av hjälp för att äta och sköta sin munhygien (15).

En ökad risk för nedsväljning av främmande föremål anses föreliggande bland patienter med senil demens, mental retardation, psykisk sjukdom, alkohol- och drogmissbruk, övervikt, liten munhåla och nedsatta svalgreflexer (16). Dessutom finns det en ökad risk bland patienter som avtjänar ett långvarigt fängelsestraff (16). Ökad risk för aspiration finns också vid vissa neurologiska sjukdomar inklusive stroke, Parkinsons sjukdom, MS och ALS. Det gäller särskilt i kombination med centralnervöst verkande läkemedel.

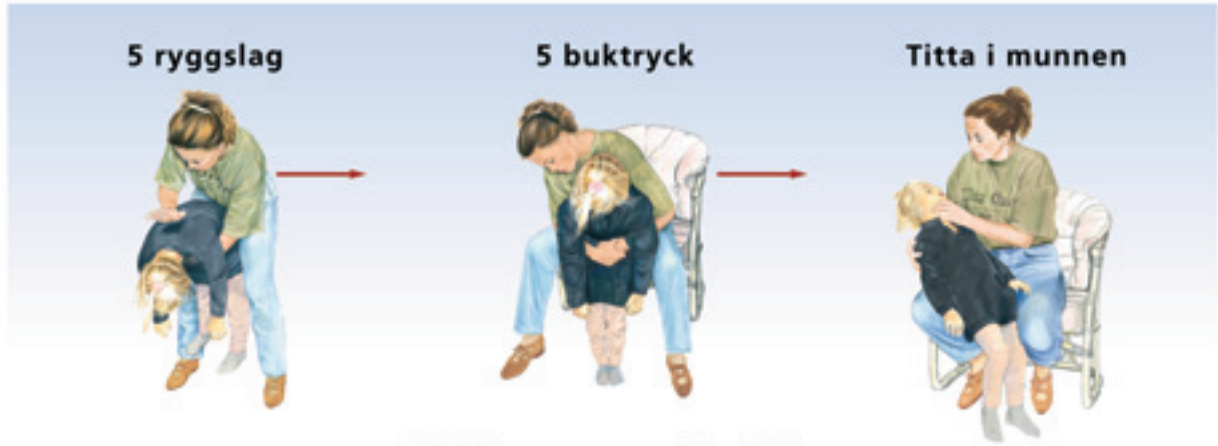En viktig del av de förebyggande åtgärderna är kunskapen om den individuella patientens sårbarhet. Denna insikt kan i kombination med en förberedande information till patienten minska risken för aspiration under tandbehandling.

Kofferdamduk är ett klassiskt exempel på en barriärmetod som på ett effektivt sätt hindrar aspiration av främmande föremål under endodontisk behandling (16). Andra mer speciella åtgärder har beskrivits bland annat inom protetiken: exempelvis öglor i fullkro-

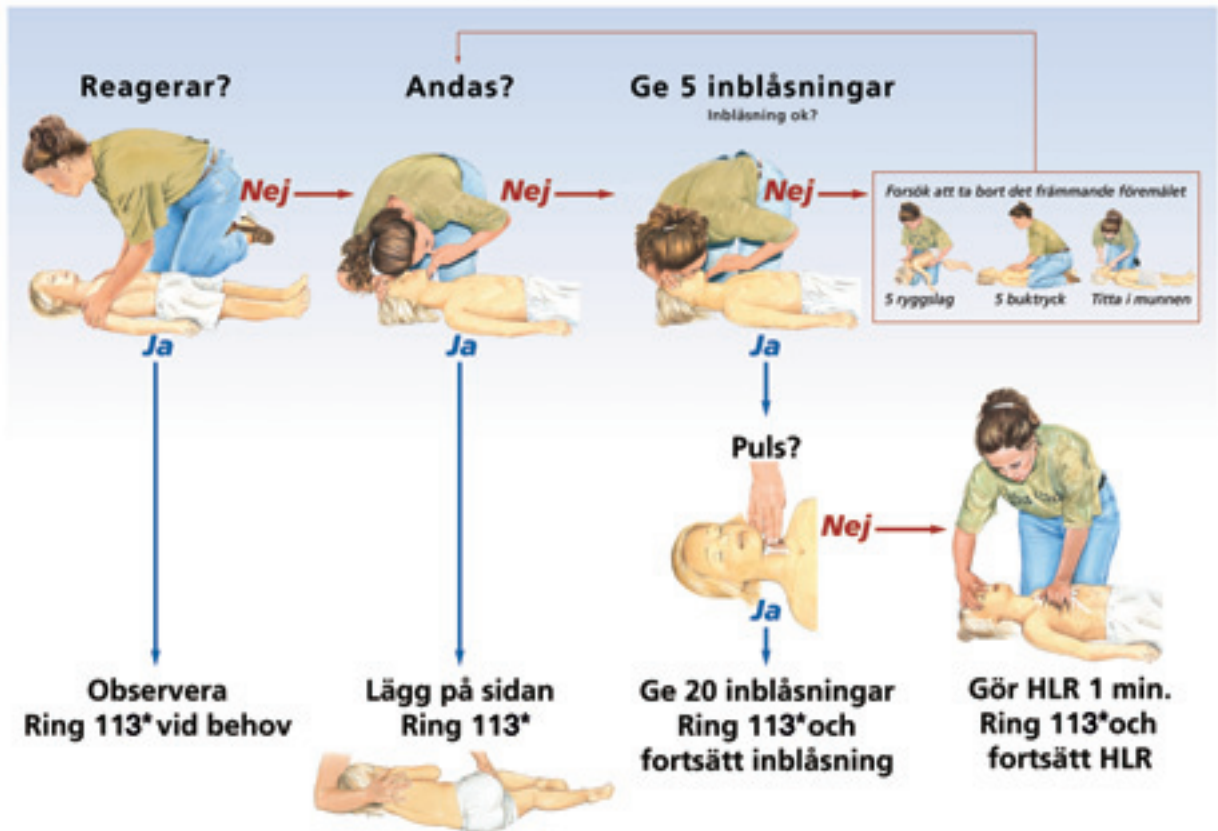
HANDLINGSPLAN

Barn 1 - 8 år

Satt i halsen



Tillsynes livlös



© Svenska Cardiolögblenings arbetsgrupp för HLR, 1997 © Illustrationer och design, Laerdal 1997 Printed in Norway HE 1017

Fig 2. Handlingsplan för luftvägsstopp hos barn i åldrarna 1-8 år. *Gjeldende nødnummer i Sverige er 112, i Norge 113.

nor för fäste av fasthållande ligatur (17). På liknande sätt finns det beskrivningar av hur man fäster tandtråd vid skruvmejslar vid behandling med titanimplantat (16).

Andningsstopp på grund av missbruk

Narkotikaanvändning kan vara dold under långa perioder (18). Narkomaner kan därför ha haft omfattande kontakter med sjukvården för infektioner och psykiska besvär utan att missbruket har upptäckts. Förändringar av pupillstorlek hos ungdomar och unga vuxna beror oftast på droganvändning. Knappnålpupill hos en inåtvänd ung vuxen kan vara ett tecken på missbruk av opiater. Vidgade, stora pupiller hos en motoriskt överaktiv person beror troligtvis på användning av centralstimulerande medel.

Dessa fynd, samt stickmärken efter injektioner, som inte kan förklaras på annat sätt, kan vara till hjälp för att förstå en oväntad andningspåverkan och störning av medvetandet under en tandbehandling. Sådana patienter måste få hjälp med att ta sig till akut vård på sjukhus.

Psykogen hyperventilation och andningssvårigheter

Panikattacker

Ångestsyndrom är allt mer uppmärksammas tillstånd där skräck och fruktan utgör centrala symtom (19). Olika tillstånd med ångest som huvudsymtom kan urskiljas med hjälp av den diagnostiska manualen för psykiatriska sjukdomar DSM IV (20). Enligt vissa beräkningar söker hälften av alla patienter i primärvården för ångestsymtom av olika ursprung. Ångestsyndrom är dubbelt så vanligt hos kvinnor som hos män. Psykosociala faktorer kan möjligtvis förklara en del av skillnaden.

Panikattacker betraktas som ett symtom och kan förekomma vid flera olika ångestsyndrom. Man beräknar att livstidsrisken för att drabbas av panikattacker av något slag är cirka 4 procent. Under en panikattack upplever patienten minst fyra av följande symtom: hjärtklappning, svettningar, darrning, tappar andan, kvävningsskänsla, smärta eller obehag i bröstet, illamående, svindel, personlighetspåverkan, rädsla för att mista kontrollen, dödsskräck, stickningar i kroppen, frossa eller värmevallningar.

I diagnosen paniksyndrom ingår panikattacker. Tillståndet karakteriseras, förutom av återkommande oväntade panikattacker, bland annat av att patienten under minst en månad haft oro och rädsla för oväntade attacker eller att patienten har förändrat sitt beteende för att undvika attacker. Vissa patienter med paniksyndrom har också *agorafobi* (torgskräck) det vill säga en rädsla för att vistas på platser som det skulle vara svårt eller generande att avvika från vid en panikattack (19).

Behandlingen består av serotoninerga läkemedel eventuellt i kombination med psykoterapi, framför allt kognitiv beteendeterapi. Behandlingen med läkemedel kan pågå under långa perioder med olika långa försök till uppehåll och avbrott.

Av syntombeskrivningen framgår att patienter med ångestsyndrom och panikattacker kan utveckla akuta andningsbesvär under tandbehandling. I synnerhet om patienter har samtidig agorafobi. Även i dessa fall känner många av patienterna igen sina symtom men många kan inte hantera dem på ett rationellt sätt. Därför krävs det ett tryggt omhändertagande och en försäkran om att patienten inte kommer att kvävas och dö. Dödsskräcken är många gånger outtalad men väldigt plågsam.

Det gäller naturligtvis att man i förväg lärt känna sin patient och förvissat sig om att patienten lider av ångestsjukdom med panikattacker. På så sätt kan man på ett rimligt sätt utesluta alternativa diagnoser som kräver ett helt annat omhändertagande.

Vid en panikattack med hyperventilation (snabb och ytlig andning) kan man uppmana patienten att andas i en papperspåse för att motverka effekterna av en allt för stor utvädring av koldioxid. Den situationen skapar nämligen ytterligare obehagliga sensationer i kroppen och ökar paniken.

Klumpkänsla i halsen

Psykogen klumpkänsla i halsen är ett plågsamt, långdraget och svårbehandlat tillstånd som framför allt drabbar kvinnor. Tillståndet får inte förväxlas med främmande föremål (exempelvis fiskben och material efter tandbehandling) eller så kallad baksnuva vid kronisk sinuit där sekret rinner ner i halsen och irriterar luftvägarna för att slutligen utlösa hosta (21). Den psykogena formen av klumpkänsla innebär aldrig svårigheter att svälja men den kan ibland leda till att patienten tappar rösten (funktionell afoni). Patienten förvärrar ofta sina besvär genom att ständigt harkla sig och hosta. Efter den kliniska undersökningen som uteslutit kroppsliga förändringar måste patienten informeras om att de upprepade harklingarna vidmakthåller besvären. Utlösande omgivningsfaktorer brukar vara av psykosocial karaktär. Förutsättningarna för symtomlindring kräver att patienten lyckas se dessa samband och klarar av att bryta den onda cirkeln. Ibland kan psykoterapi vara nödvändig.

Akut bedömning inom sjukvården

Vart ska patienten hänvisas?

Flera av de akuta tillstånd som beskrivits i artikeln är oftast av sådan karaktär att en akut medicinsk bedömning måste göras på sjukhus.

Den första utgångspunkten är att flera av diagnoserna (till exempel misstanke om akut hjärtinfarkt, akut lungemboli och främmande föremål i luftvägarna) är svåra och förhållandevis sällsynta diagnoser i tandläkarstolen. Ju sällsyntare ett tillstånd är desto sämre är den diagnostiska precisionen med de diagnostiska hjälpmedel som finns till hands (22). Det vill säga: i många av dessa situationer görs den kliniska bedömningen endast av ett förhållandevis otränat öga. Problemet är att det akuta behandlingsbehovet är stort om diagnosen är riktigt.

Den andra utgångspunkten är att dessa patienter ska hänvisas/remitteras/transporteras till rätt vårdnivå. Behandlingen får inte försenas om man ställt rätt diagnos.

Den tredje utgångspunkten är att diagnostiken av många av dessa patienter inte kan bli fullständig inom primärvården.

Om man som tandläkare saknar direkt kontakt med patientens allmänläkare och därmed inte kan komplettera sin egen bedömning av tillståndet måste man skicka patienten direkt till sjukhusets akutmottagning.

Medvetlöshet

Innan man över huvud taget skriver remiss, ringer till den läkare man brukar samarbeta med eller ringer till akutcentral måste man se till att patienten som drabbats av akuta andningssvårigheter kan andas och få i sig luft.

Vid medvetlöshet måste patienten få hjälp med att hålla sina andningsvägar fria. Lösa föremål måste avlägsnas från munhålan och patienten ska placeras i ett så kallat stabilt sidoläge. Det gör man för att tungan inte ska falla bakåt i svalget och blockera andningen samt för att eventuella kräkningar ska kunna rinna ut ur munhålan. De här handgreppen måste också tränas under utbildningen i hjärt-lungräddning (HLR).

Om patienten inte andas av egen kraft måste man hjälpa till med mun-till-munandning. Om patienten dessutom inte har någon puls

måste man hjälpa till med bröstkompressioner. Allt detta måste tränas vid utbildningen i hjärtlungräddning (HLR).

Tack

Författarna vill rikta ett särskilt tack till överläkare Stig Holmberg, ordförande i Svenska Cardiologföreningens arbetsgrupp för HLR, för hans värdefulla synpunkter på manuskriptet och hans stora tillmötesgående i fråga om artikelns figurer. Vi är också skyldiga Laerdal Medical A/S ett stort tack för att ha fått använda de utmärkta illustrationer (Fig 1 och 2) som ingår i de instruktörsböcker som återfinns i referenserna 10 och 11.

English summary

Herrström P, Westerlund M.

Acute air passage problems

Nor Tannlegeforen Tid 2005; 115: 92–100.

Difficulties to breathe could be due to several different conditions in the air passages, the heart and the blood circulation. This article gives a short description of some air passage infections, chronic obstructive pulmonary disease (COPD), asthma, dyspnoea associated with coronary heart disease, heart failure and acute lung emboli.

The increase of an elderly population will present more frequent cases of acute problems attributed to these chronic conditions, and in many different circumstances. Also the dental team must be alert and should learn how to recognise and understand such conditions in order to provide appropriate first aid or proper advice for a medical check up.

Foreign bodies in the air passages and their treatment in both children and adults are described. The great importance of practical training programmes in the clinic is emphasised.

Breathing disturbances in anxiety disorders and the impact of narcotic drugs are also shortly described.

Litteratur

1. Murray John F. Dyspnea. In: Cecil textbook of medicine. 17th ed. Wyngaarden J, Lloyd Smith Jr, editors. Philadelphia: Saunders; 1985. p. 371–2.
2. Holberg H, Mölsted S, Sennerstam R. Luftvägsinfektioner hos barn och vuxna. I: Läkemedelsboken 2003/2004. Stockholm: Apoteket AB. p. 601–4.
3. Ellegård E, Roos K. Öron-, näs- och halssjukdomar. I: Läkemedelsboken 2003/2004. Stockholm: Apoteket AB. p. 631–2.
4. Nihlén U. Chronic obstructive pulmonary disease (COPD). Epidemiological and pan-airway aspects (thesis). Faculty of Medicine, Lund University; 2003.

5. Hedlin G, Janson C, Ställberg B. Astma och KOL. I: Läkemedelsboken 2003/2004. Stockholm: Apoteket AB. p. 575–97.
6. Strannegård Ö, Strannegård I-L. Varför ökar allergiprevalensen? Förändrad mikrobiell belastning troligaste orsaken. Läkartidningen 1999; 96: 4306–12.
7. Nordlander R, Schwan Å. Ischemisk hjärtsjukdom. I: Läkemedelsboken 2003/2004. Stockholm: Apoteket AB. p. 257–71.
8. Dahlström U, Johansson G. Hjärtsvikt. I: Läkemedelsboken 2003/2004. Stockholm: Apoteket AB. p. 272–83.
9. Warren OH. Asphyxial death as a result of aspiration of dental appliance, report of three cases. Forensic Sci 1988; 33: 389–95.
10. Livräddande första hjälp vid luftvägsstopp. Instruktörsbok. Svenska Cardiologföreningen, Svensk förening för Anestesi och Intensivvård. Svenska Cardiologföreningens arbetsgrupp för HLR (hjärtlungräddning); 2001. www.hlr.nu
11. Ahl A, Berg A, Eneroth I, Roth B, Westrin P, Wiktor P. Livräddande första hjälp till barn. Utbildningsprogram på uppdrag av den Svenska Cardiologföreningens arbetsgrupp för HLR.
12. Seals M, Andry J, Kellar P. Pulmonary aspiration of a metal casting: report of case. J Am Dent Assoc 1988; 117: 587–8.
13. Oghalai J. Aspiration of a dental appliance in a patient with Alzheimer disease. JAMA 2002; 288: 2543–4.
14. Cameron S, Whitlock W, Tabor M. Foreign body aspiration in dentistry: a review. J Am Dent Assoc 1996; 127: 1224–9.
15. Langmore S, Terpenning M, Schork A, Chen Y, Murray J, Lopatin D, et al. Predictors of aspiration pneumonia: how important is dysphagia? Dysphagia 1998; 13: 69–81.
16. Zitzmann N, Elsasser S, Fried R, Marinello C. Foreign body ingestion and aspiration. Oral Surg Oral Med Oral Pathol Oral Radiol Endod 1999; 88: 657–60.
17. Feit D. Using a removal loop to prevent aspiration of indirect restorations. J Am Dent Assoc 2001; 132: 667–9.
18. Heilig M, Mossberg L. Narkotikaberoende. I: Läkemedelsboken 2003/2004. Stockholm: Apoteket AB. p. 883–99.
19. von Knorring L, Hedin K. Ångest och oro. I: Läkemedelsboken 2003/2004. Stockholm: Apoteket AB. p. 810–9.
20. Mini-D IV. Diagnostiska kriterier enligt DSM-IV. 2nd ed. American Psychiatric Association. Danderyd: Pilgrim Press; 1995. p. 153–67.
21. Jepsen O, Thomsen KA. Parestesier – globulus. I: Øre- næse- mund- og halssygdomme. 6. udg. København: Munksgaard; 1981. p. 338–9.
22. Herrström P, Lindberg A, Brodin B, Hernborg A. Den svåra konsten att tolka sensitivitet och specificitet. Läkartidningen 2003; 100: 158–9.

Søkeord for nettversjon: www.tannlegetidende.no: Akuttbehandling; Astma; Symptom; Sykdom

Korrespondens: Docent Per Herrström, FoU-avdelningen, Länssjukhuset, 301 85 Halmstad. E-post per.herrstrom@lthalland.se